

# Remoción de arrugas faciales.

## Nuevos procedimientos

M. A. Sulamanidze, MD; G. M. Sulamanidze

La medicina estética se ocupa en gran medida de la corrección de las imperfecciones físicas perceptibles y de los signos exteriores del envejecimiento, especialmente de los de la cara. El envejecimiento altera la tensión y la elasticidad de la piel facial, que sufre esclerotización, se vuelve flácida, desarrolla numerosas arrugas y pliegues profundos por acción de la gravedad y los movimientos de los músculos necesarios para la expresión facial. Como resultado, la cara pierde su contorno suave y su regular forma oval.

La cirugía estética ha hecho progresos notables en las últimas décadas. Esto se debe al desarrollo de nuevas modalidades operativas posibilitadas por las últimas innovaciones tecnológicas, tales como instrumentos y aparatos sofisticados y materiales sintéticos que sustituyen eficazmente a los tejidos biológicos. Al mismo tiempo, los enfoques actuales para el tratamiento quirúrgico de los pliegues cutáneos y las arrugas no siempre cumplen las demandas contemporáneas de belleza en la apariencia humana.

El estiramiento (*lift*) facial, cervical y de la piel de la frente ha sido hasta recientemente la única manera de corregir los cambios propios de la edad. Pero prácticamente toda intervención quirúrgica supone una incisión cutánea, lo que resulta en hemorragia de consideración y requiere sutura y algún tiempo para el cierre y cicatrización de la herida. También hay un riesgo de infección. Además, la cirugía tiende a dejar cicatrices posoperatorias, a veces deformantes, y los pacientes necesitan un largo período de rehabilitación para recobrar por completo tras la operación. Tomadas en conjunto, estas desventajas imponen limitaciones a la indicación de esta estrategia correctiva para el tratamiento de las deformidades cutáneas debidas al envejecimiento a pesar de su efecto cosmético, generalmente bueno y durable.<sup>10,11,14</sup>

En los últimos años se han propuesto una variedad de técnicas de incremento simple de tejidos, que utilizan tanto materiales biológicos como sintéticos. Sin embargo, han probado ser ineficaces en muchos pacientes con arrugas y pliegues cutáneos muy desarrollados.<sup>3,8,17</sup> La exfoliación láser, que ha entrado recientemente en la práctica clínica para tratar las arrugas y mejorar la textura de la piel, es una herramienta bastante efectiva para ese propósito. Sin embargo, la piel irradiada tarda mucho tiempo en sanar, y el método es de poca utilidad para el tratamiento de pliegues profundos y

prominentes en la cara, la frente y en la piel del puente de la nariz.<sup>11</sup> Una técnica alternativa es la cirugía subcutánea sin incisiones que utiliza una aguja Dufaut o Nokor.

Sin embargo, el procedimiento debe ser realizado por un operador muy hábil para producir el efecto deseado.<sup>15</sup> Por lo tanto, el tratamiento quirúrgico de las arrugas faciales necesita mayor optimización, en vista de la poca eficacia y/o impracticabilidad de los métodos disponibles y del gran número de personas que desean mejorar su apariencia con un mínimo riesgo.

El objetivo del presente trabajo fue mejorar los resultados estéticos del tratamiento quirúrgico de las arrugas y pliegues faciales y de la frente debidos al envejecimiento mediante la disección subcutánea con un nuevo instrumento quirúrgico, el así llamado bisturí de hilo (*wire scalpel*).

### Materiales y métodos

#### *Instrumento quirúrgico*

Diseñamos el bisturí de hilo en 1991 y lo patentamos en 1995 (Certificado de la Oficina de Patentes Rusa No. 3223). El instrumento permite reseca los tejidos blandos a través de puntadas en la piel sin efectuar una incisión.<sup>7,8</sup>

El primer bisturí de hilo se fabricó con un hilo de metal No.2 de 30 cm, resistente a la torsión. Una punta del hilo se fijó a una base, mientras que la otra se fijó a una aguja de 88 mm de longitud (Fig. 1).

#### *Técnica quirúrgica*

La piel se punza con la aguja hasta la profundidad deseada, la de la capa celular subcutánea. La aguja se guía entonces subcutáneamente de manera paralela al contorno de la zona de disección, siguiendo el trazado prequirúrgico en la superficie de la piel. Tan pronto como la aguja encuentra un giro en el contorno, se la extrae hacia la superficie. El cur-




Figura 1. Bisturí de hilo.

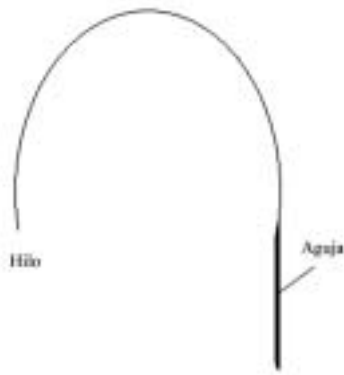


Figura 2. Representación esquemática del bisturí de hilo.

so de la aguja y de su hilo se controla con palpación suave. Luego, la aguja se inserta nuevamente en la misma punta y es desplazada más allá por la capa hipodérmica hasta que se alcanza otro giro en el trazado. En otras palabras, cada nueva puntada se hace a través del orificio de donde se saca la aguja tras la pasada subcutánea anterior. De esta forma, toda el área a una cierta profundidad debajo de la piel encerrada por el trazado se encuentra rodeada por el hilo, y la aguja se saca por el orificio de la puntada inicial (Fig.2). El alambre tensado se jala entonces de uno y otro extremo, deslizándose con movimientos de aserrado para aflojar bajo la piel el área trazada, hasta que eventualmente sale a la superficie. El procedimiento, una vez completado, produce un puente cutáneo de espesor completo separado de los tejidos subyacentes.

Normalmente, un colgajo obtenido por la técnica de disección debería ser aproximadamente de 2 a 4 mm más largo que el pliegue o la arruga a corregir. El ancho del colgajo depende de la profundidad del pliegue, y generalmente se opta por 5-10 mm. Por lo general, cuanto más profundo es el pliegue y más gruesa es la piel, más ancho debe ser el colgajo. Dos o más arrugas vecinas se rodean por una misma línea de contorno y son intervenidas en bloque para obtener un mismo injerto. Por ejemplo, hemos disecado tejidos subcutáneos del labio superior cubierto con pequeñas arrugas en toda su longitud con un ancho de 12-15 mm.

La disección de tejidos subcutáneos con un bisturí de hilo como se describe en los párrafos anteriores fue precedida por un tratamiento antiséptico de la piel y realizada bajo anestesia por infiltración con una solución de lidocaína al 1% o de novocaína suplementada con adrenalina, o narcosis intravenosa. La profundidad de la disección se elige sobre la base del conocimiento anatómico de la región a corregirse. Específicamente, los patrones de inervación y circulación en un área dada de la piel se tomaron en consideración,<sup>1, 11</sup> así como su proximidad al sistema músculo-aponeurótico superficial (SMAS).<sup>12,14</sup> Una penetración demasiado profunda del bisturí de hilo fue asociada con complicaciones no deseadas.<sup>2,3,16</sup>

Los pliegues nasolabiales se disecan a una profundidad de alrededor de 5 a 7 mm siguiendo su contorno natural, que hacía tomar al colgajo resultante la forma de un triángulo isósceles con su base cercana al ala de la nariz. Esta porción del colgajo, la más amplia, tenía de 1 a 1,5 mm de ancho.

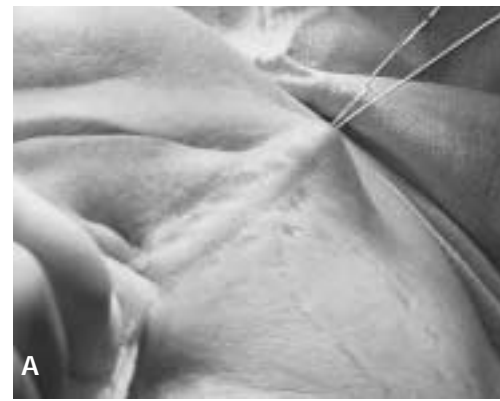

Figura 3. A. Desbastado subcutáneo del pliegue nasolabial. B. Representación esquemática de la utilización del bisturí de hilo.

El hilo se guiaba usualmente de arriba hacia abajo (Fig.3) como lo recomendaban las consideraciones anatómicas (tanto la inervación como la circulación en el labio inferior ocurren de arriba hacia abajo).

Además, jalar el hilo en esta dirección resulta menos dañino para los tejidos subyacentes a los pliegues nasolabiales. También hemos descubierto a través de la experiencia que la disección mediolateral es técnicamente inconveniente.

Por el contrario, se encontró que era técnicamente más simple la disección desde abajo hacia arriba en los tejidos hipodérmicos subyacentes a pliegues y arrugas cutáneas en el puente de la nariz, en coincidencia con la dirección de los paquetes neurovasculares que parten del ángulo interno de la cavidad orbital. Los tejidos subcutáneos de las arrugas transversales y los pliegues de la frente fueron disecados a lo largo, también por consideraciones técnicas. Este procedimiento usualmente incluyó la sección transversal de los músculos de la expresión facial adheridos directamente a la piel, lo que facilitó considerablemente la suavización del colgajo resultante.

Hasta que logramos habilidad y experiencia clínica suficientes con la cirugía de disección de tejido subcutáneo con el uso del bisturí de hilo, efectuamos injertos cutáneos de espesor completo con vendajes compresivos. Esto, sin embargo, no previno la hemorragia en una cavidad subcutánea y generó hematomas y cicatrización infrasperficial deformante. Por ello, en los últimos años hemos elegido llenar las cavidades creadas por disección con una solución de cloruro de sodio isotónica previamente enfriada. Creemos que la solución salina tiene efecto hemostático y, además, diluye la sangre y previene la formación de hematomas. El ven-

daje compresivo (junto con bolsas de hielo) se aplica sólo después de que se supone que se ha estabilizado la hemostasia, como lo indica la liberación de un fluido rosado a través de las puntadas. Cuando las cavidades se producían debajo de pliegues profundos, especialmente en la zona del triángulo nasolabial, eran llenados con gel de poliacrilamida Formacryl en la cantidad necesaria para corregir la deformidad de contorno (habitualmente de 1 a 1,5 mm).

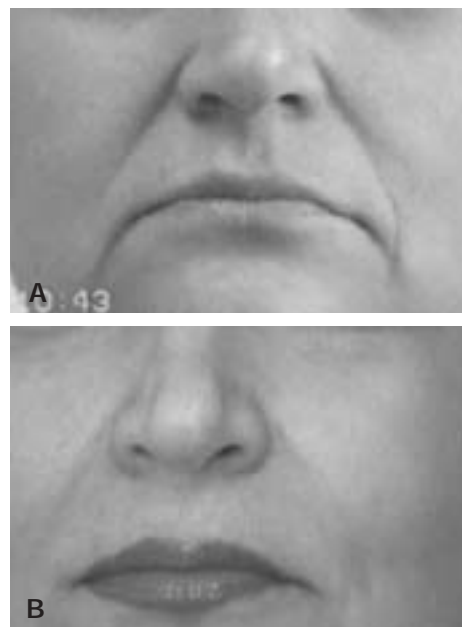Todos los procedimientos quirúrgicos fueron de realización sencilla y tomaron relativamente poco tiempo para completarse. Específicamente, la disección de tejidos subcutáneos de un labio superior dura alrededor de 10 minutos, en tanto que la de un pliegue nasolabial, una arruga en el puente de la nariz o un pequeño pliegue en la frente toma menos de 5 minutos. Los colgajos resultantes fueron perfectamente viables, y las puntadas en la piel se cerraron espontáneamente, sin dejar marcas en la superficie. Prescribimos antibióticos sólo en aquellos casos en que la disección fue realizada en combinación con otra intervención quirúrgica.

Un total de 232 operaciones sobre 109 pacientes dentro de un rango de 31 a 70 años (media de 50 años) se realizaron utilizando el método descrito. La abrumadora mayoría de nuestros pacientes fueron mujeres (84%). Los pacientes con historia de cicatrización hipertrópica o queloides fueron excluidos del estudio. Cincuenta y cuatro pacientes fueron tratados con disección del tejido subcutáneo sola, mientras que en otros 14 se realizó como operación auxiliar dentro de una ritidectomía clásica o una exfoliación.

La corrección de las deformidades de la piel utilizando el bisturí de hilo se ofreció a pacientes con arrugas de grados 3 a 4 (clasificación propuesta por A.A. Adamyan<sup>9</sup>). De acuerdo con esta clasificación, las arrugas de grado 3 son pliegues aislados o múltiples lo suficientemente profundos como para involucrar a la epidermis y, en parte, a la dermis. Estas arrugas están orientadas de forma paralela a los fascículos musculares bajo la superficie y a las líneas elásticas de la superficie de la piel. Estas no pueden plancharse, incluso en un rostro inexpresivo. Las arrugas de grado 4 son pliegues aislados o múltiples en forma de pozos muy profundos distribuidos de forma aleatoria, que afectan a todas las capas de la piel, de arriba hacia abajo, y persisten más allá de la expresión facial. En nuestros pacientes, las arrugas de grado 3 fueron tratadas con la mera disección de tejido subcutáneo con un bisturí de hilo (174 casos), mientras que la disección de arrugas de grado 4 fue seguida de implantación de una cantidad apropiada de Formacryl (58 casos).

**Tabla.** Operaciones de acuerdo con la localización de los pliegues y las arrugas

Localización	Casos	%
Pliegues verticales en el puente de la nariz	86	37
Pliegues nasolabiales	82	35
Arrugas de la frente	30	13
Arrugas pequeñas en el labio superior	16	7
Pliegues labio-mentonianos	18	8
<b>Total</b>	<b>232</b>	<b>100</b>



**Figura 4.** Pliegues nasolabiales. A. Disección simple y ritidectomía clásica durante una cirugía; B. Evolución posoperatoria a 1,5 años.

## Resultados y discusión

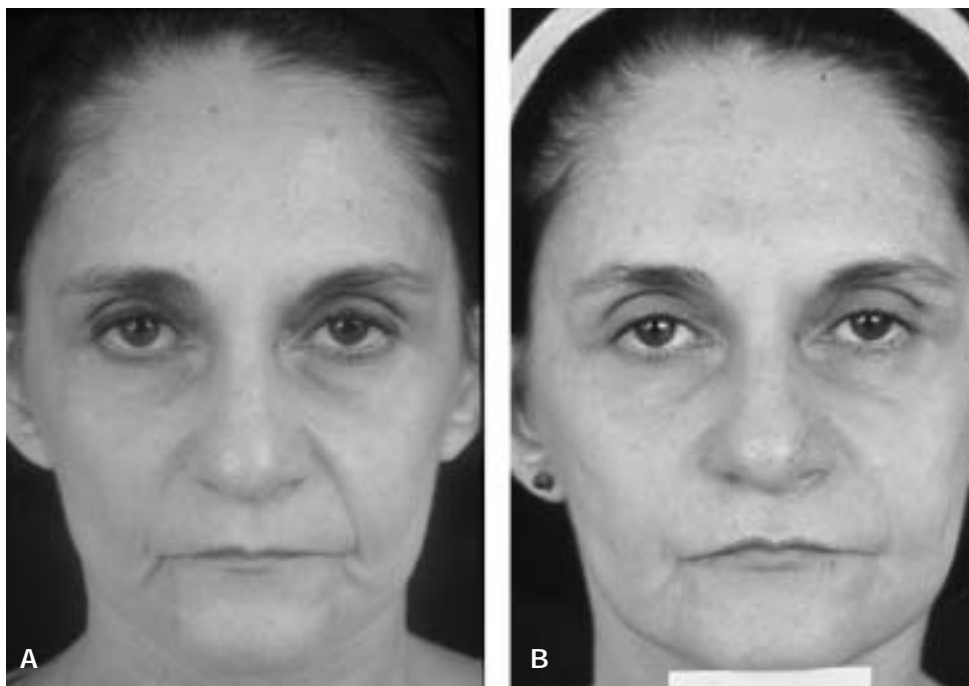Es evidente a partir de la tabla expuesta más arriba que el bisturí de hilo fue usado con la máxima frecuencia en nuestra clínica para eliminar las arrugas en el puente de la nariz y los pliegues nasolabiales porque estas deformidades cutáneas dependientes de la edad causaban gran preocupación en los pacientes. Además, la frecuencia de la implantación de Formacryl para corregir estos defectos fue significativamente más alta que en los pacientes sometidos a corrección de otras zonas faciales.

Los efectos adversos en la forma de edema, hematomas y dolor leve asociados con el daño tisular fueron esperados como consecuencias inevitables del trauma quirúrgico y, desaparecieron invariablemente en forma espontánea dentro de los 7 a 14 días.

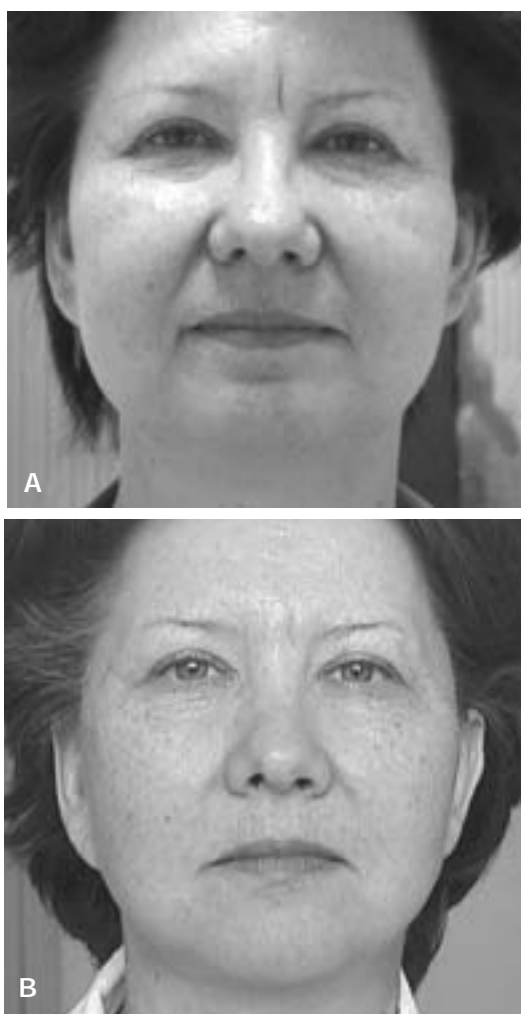
Las complicaciones posoperatorias como hematoma y cicatriz queloides interna fueron raras. Sólo 3 de nuestros pacientes desarrollaron hematomas en cavidades hipodérmicas creadas por la disección de tejido. Los hematomas se evacuaron sin dificultad por medio de puntadas cutáneas posinyección durante repetidas visitas de los pacientes a nuestra consultorio. Basados en nuestra experiencia clínica, esta complicación puede ser prevenida eficazmente por medio de la irrigación intensiva de la cavidad con una solución fisiológica fría, aplicación de vendajes compresivos e hipotermia durante 24 horas. También, la cicatrización queloides puede evitarse por medio de la correcta selección preoperatoria de los pacientes para excluir a aquellos con predisposición a desarrollar esta complicación.

## Conclusión

Se puede concluir que la disección quirúrgica de tejidos blandos subcutáneos para el tratamiento de los pliegues cutáneos y las arrugas faciales y de la frente es un procedimiento conservador, no traumático, técnicamente simple y



**Figura 5.** Pliegues nasolabiales y labio-mentonianos profundo. A. Disección simple y exfoliación facial simultáneos usando la metodología MENE&MOY B. Evolución posoperatoria a los 6 meses.



**Figura 6.** Pliegues nasolabiales. A. Disección de tejido y rellenado de la cavidad resultante con gel Formacryl; B. Evolución posoperatoria a los 4,5 meses.

costoefectivo, que no deja marcas visibles en la superficie de la piel. Este estudio ha demostrado la alta eficiencia clínica de este método y la posibilidad de disecar tejido blando subcutáneo prácticamente a cualquier profundidad que se desee. Puesto que esta técnica no produce cicatrices cutáneas posoperatorias ni heridas en la piel, la intervención quirúrgica puede ser repetida, si es necesario, para corregir o mejorar los resultados de una operación plástica previa en un área dada para asegurar un efecto cosmético durable. Además, este procedimiento puede ser ampliamente usado como técnica auxiliar de la ritidectomía y la exfoliación. La disección quirúrgica subcutánea también es el método a elegir para pacientes jóvenes con predisposición a desarrollar prematuramente arrugas faciales.

Todos los procedimientos mencionados son de fácil realización y no requieren un equipamiento ni instrumentos costosos. Las operaciones realizadas con el método descrito en este artículo pueden efectuarse no solamente en centros especializados en medicina estética, sino también en consultas ambulatorias (“cirugía de consultorio”).

#### Referencias bibliográficas

1. Belousov A.E., *et al.*, Klasifikacia tipov krovosnabgenia pokrovnih tkanei s pozicii plasticheskoi hirurgii. *Vestnik hirurgii im. Grekova.* 1990. 144, 3: 90-93.
2. Grishkevich V.M., *et al.*, Vosstanovlenie lica novimi metodami plasticheskikh operacii. Aktualnie voprosi rekonstruktivnoi i vosstanovitelnoi hirurgii. Irkutsk. 1989. 218-219.
3. Magomadov R.H., *et al.*, Konturnaia plastika miagkih tkanei injekcionnim metodom. Sovrem. Podhodi k razrabotke effektivnih pereviazochnih materialov i polimernih implantov. Materiali 3 megdunar. konf. 1998. 306-310
4. Muldashev E.R., Teoreticheskie i prakticheskie aspekti sozdania allotransplantantov serii “Alloplast” dia plasticheskoi hirurgii lica. *SPB.*, 1994. 50.
5. Nerobeev A.I. *et al.*, Primenenie biosovmestimih rassasivaushihsia polimerov v vostonovit. hirurgii. *Med. tehnika.* 1994. 2: 40-41
6. Nerobeev A.I., *et al.*, Opit primeneniia poliakrylamidnogo gela dlia konturnoi plastiki miagkih tkanei. *Annali plastich. Rekonstrukt. I estetich. Hirurgii.* 1997. 2: 22-29.

- 
7. Sulamanidze M.A., et al., Metodi tkanevoi expansii. *Annali chirurgii*.1997, 2: 64 -71.
  8. Sulamanidze M.A. Hirurgicheskoe lechenie konturnih deformacii i defektov miagkih tkanei i kognih pokrovov. Dissertacia na soisk. Uch. St. k.m.n.1999.
  9. Adamian AA, Magomadov RC. Planimetric plastics of soft tissues by various injections of polymeric materials. Academic Dissertation. Moscow, 1997. 38 (en ruso)
  10. Alt TH, Goodman GJ, Coleman III WP, et al: Ancillary techniques. En: Coleman III WP, Hanke CW, Alt TH, Asken S, eds. *Cosmetic surgery of the skin*. St. Louis: Mosby, 1997.
  11. Glogau RG. Aesthetic and anatomic analysis of the aging skin. *Semin Cutan Med Surg* 1996; 15(3): 134-8
  12. Ellis DA, Mitchel MJ. Surgical treatment of acne scarring: non linear scar revision. *J Otolaryngol* 1987; 16(2): 116-9.
  13. Mackay DR, Saggars GC, Kotwall N, et al.. Stretching skin: undermining is more important than intraoperative expansion. *Plast Reconstr Surg* 1990; 86: 722-28
  14. Mole B. The naso labial fold: analysis and proposed techniques for correction. *Ann Chir Plast Esth* 1990; 35: 191-200 (en francés).
  15. Orentreich DS, Orentreich N. Subcutaneous incisionless (subcision) surgery for the correction of depressed scars and wrinkles. *Dermatol Surg* 1995; 21: 543-549.
  16. Snow SN, Stiff MA, Lambert DR. Scalpel sculpturing technique for graft revision and dermatologic surgery. *J Dermatol Surg Oncol* 1994; 20(2): 120-6.
  17. Swinhehart JM. Dermal grafting. En: Klein AW ed. *Tissue augmentation in clinical practice*. Nueva York: Dekker, 1998.