



Universitat  
de Barcelona

# Efectos Terapéuticos del Peeling Químico

REVISIÓN

Dra. M<sup>a</sup>. Angeles Bosch Fontcuberta

Dr.Fco. José Sales Comas

# Índice

1	Resumen	3
2	Introducción	4
2.1	Antecedentes	6
2.2	Planteamiento del problema	9
2.3	Justificación teórica	11
2.4	Marco teórico	13
-	Definiciones terminológicas	13
-	Conceptos fundamentales	14
-	El peeling químico	19
-	Indicaciones y contraindicaciones generales	20
-	Agentes químicos. Mecanismos de acción, efectos terapéuticos e indicaciones	22
-	Procedimientos, seguridad y tolerabilidad	35
3	Objetivos	38
4	Material y metodos	39
5	Resultados	46
6	Discusión	64
7	Conclusión	68
8	Referencias bibliográficas	69
9	Anexos	83

# 1 Resumen

---

El peeling o exfoliación química es una técnica terapéutica tópica que consiste en la destrucción de la epidermis y dermis papilar, mediante la aplicación de un producto corrosivo, con el objetivo de conseguir una renovación de la piel, dejándola con mejor aspecto y cualidades cosméticas.

Con el presente trabajo, se pretende conocer en profundidad los múltiples efectos terapéuticos del peeling químico y así determinar su idoneidad e indicaciones.

The peeling or chemical peel is a topical therapeutic technique that involves destruction of the epidermis and papillary dermis, by applying a corrosive product, in order to get a renewal of the skin, leaving it looking better and cosmetic qualities.

In this paper, we want to know in depth the multiple therapeutic effects of chemical peeling and determine their suitability and indications.

**Palabras Clave**

Peeling químico

Exfoliación

Piel

Terapia tópica

Defectos cutáneos

Rejuvenecimiento

## 2 Introducción

---

La piel es el órgano más extenso en el ser humano y se encarga de múltiples funciones importantes: barrera protectora, regulación de la homeostasis y temperatura, funciones sensitivas y funciones inmunitarias, principalmente. Además, tiene un papel cada vez más esencial en el mantenimiento del bienestar y la autoestima.

Uno de los procedimientos más empleados y populares en **Medicina Estética** y **Dermatología** con fines reparadores, es el **peeling químico**<sup>1</sup>. Concretamente, la palabra “*peeling*” que procede del inglés, significa “pelar”<sup>2</sup>. Se trata de un tipo de tratamiento no quirúrgico, que consiste en la eliminación de una parte de la piel de forma más o menos profunda, que viene determinada por el tipo **sustancia química queratolítica** utilizada y que provoca una posterior **descamación** o **exfoliación cutánea**. Así, se produce un

## Efectos Terapéuticos del Peeling Químico

efecto de **regeneración** de la piel que conlleva una renovación de la matriz dérmica<sup>3</sup>.

Por lo tanto, mediante la exfoliación química se consigue una mejora del aspecto de la superficie cutánea, envejecida o alterada por afecciones inflamatorias de la piel y se eliminan o atenúan defectos estéticos como manchas, marcas de acné, arrugas, etc<sup>4</sup>.

Existen diferentes tipos de peeling en función del alcance de su potencia y profundidad, clasificados en **superficiales**, **medios** y **profundos**.

Teniendo en cuenta datos de la literatura científica, las sustancias queratolíticas más frecuentemente empleadas por los profesionales especialistas en Medicina Estética y Dermatología son los alfa-hidroxiácidos (AHA), los beta-hidroxiácidos (BHA), el ácido tricloroacético (TCA) y el fenol (ácido carbólico)<sup>5</sup>.

Gracias a los avances médicos y farmacológicos, cada vez existen más productos químicos exfoliantes<sup>6</sup> que se emplean tanto con finalidades **cosméticas** como **terapéuticas**<sup>7</sup>. Estas sustancias rejuvenecen tanto la **epidermis** como la **dermis** superficial y media<sup>8</sup>.

En la actualidad, las principales **indicaciones** de la exfoliación química según datos de la bibliografía son: arrugas faciales, fotoenvejecimiento facial, cicatrices postacné<sup>9</sup>, melasma, hiperpigmentaciones, queratosis actínicas múltiples, queilitis actínica, xantelasmas, queratosis seborreica, verrugas planas, acné, rosácea y trastornos de la piel postirradiación<sup>10</sup>.

Al tratarse de un procedimiento que causa **corrosión** de mayor o menor alcance en la piel, posteriormente a la aplicación del peeling químico, el paciente debe seguir unos **cuidados postoperatorios**;

esta fase debe plantearse con especial atención para evitar que aparezcan complicaciones.

Como cualquier tratamiento médico estético más o menos invasivo, el peeling químico puede causar ciertos **efectos secundarios**, entre los que destacan la **falta de uniformidad** en la pérdida de la piel y la formación de **cicatrices**. En esta línea de estudio, algunos trabajos previos señalan efectos secundarios tales como eritema persistente, infecciones, cicatrices queloides, reacciones acneiformes y quistes miliares e hiper o hipopigmentación.

Además, dicho método permite trabajar de forma combinada con otras **técnicas de rejuvenecimiento** como curetaje, retinoides tópicos, láser de CO<sub>2</sub>, erbio, toxina botulínica, PRP y dermoabrasión

## 2.1. Antecedentes

En la antigüedad, desde los tiempos de los faraones, el ser humano ha buscado métodos que le permitieran mejorar su físico y, en particular, su estética facial. Ya en el antiguo Egipto se utilizaban diversos sistemas para conseguir un rostro más joven y cuidado. Por todos son conocidos los famosos baños de leche fermentada de Cleopatra, cuyo objetivo era mejorar el aspecto de la piel a través del **ácido láctico**. En esa misma civilización, las mujeres se frotaban la piel con polvo de alabastro, con fines exfoliantes<sup>11</sup> y en el Imperio Romano y en las cortes europeas del siglo XVIII, se utilizaba el vino fermentado que contiene **ácido tartárico**, con diversos fines cosméticos y terapéuticos<sup>12</sup>.

## Efectos Terapéuticos del Peeling Químico

Los primeros tratamientos mediante peeling químico tienen su origen hace más de 100 años y, a pesar de ello, siguen estando en máxima vigencia<sup>13</sup>. A lo largo de su historia, el peeling químico ha recibido diversas denominaciones: quimioexfoliación, estiramiento químico facial, quimiocirugía, dermopelamiento<sup>14</sup> y peeling químico, siendo este último el término más empleado y aceptado hoy en día.

Hace más de 3500 años, el papiro de Ebers describió de forma detallada tratamientos mediante la aplicación de **agentes cáusticos** que provocaban una mejora en el estado general de la piel y un efecto de rejuvenecimiento en la persona.

No hace muchos años atrás, existen ejemplos de peelings caseros; uno de ellos es el empleo del ácido cítrico del limón como despigmentante<sup>15</sup>. Sin embargo, no es hasta 1941 que se publica el primer estudio sobre un procedimiento llamado "*peeling cutáneo y cicatrización*" en el que se utilizan sustancias para el tratamiento de defectos en la pigmentación facial y cicatrices<sup>16</sup>. Desde entonces, se instalan clínicas en los EEUU procedentes de Europa y se tratan lesiones de la piel causadas por la exposición solar<sup>17</sup>.

En la década de los 50 el cirujano plástico Baker, desarrolla la primera fórmula con **fenol**, abriendo la puerta a la utilización de peelings más profundos y permitiendo así un desarrollo importante en el empleo de exfoliantes químicos<sup>18</sup>. Pronto esta se mejora, con el objetivo de disminuir sus efectos adversos.

Durante la década de los 60 a los 70, se describe el empleo de nuevos agentes exfoliantes: ácido tricloroacético (ATA) y fórmulas mejoradas del fenol de Baker y Litton<sup>19</sup>.

En las últimas décadas y sobre todo, a partir de las aportaciones de Van Scott en el uso terapéutico de los **alfa-hidroxiácidos (AHA)**, empieza el gran desarrollo del peeling químico, instaurándose como

## Efectos Terapéuticos del Peeling Químico

método de elección en el tratamiento de muchas de las afecciones cutáneas y estéticas de la piel<sup>20</sup>.

En la siguiente tabla cronológica recuperada del trabajo de López y Sánchez "Peeling químico con ácido tricloroacético, un peeling clásico de máxima actualidad"<sup>21</sup>, se muestran las fechas con los principales acontecimientos y descubrimientos históricos más importantes en esta línea de estudio:

**TABLA I: HISTORIA DEL PEELING QUÍMICO**

<i>Fuente</i>	<i>Fecha</i>	<i>Comentarios</i>
<i>Ebers Papyrus</i>	<i>Hace 3500 años</i>	<i>Cáusticos y peeling químicos para la piel.</i>
<i>George Mackee</i>	<i>1903</i>	<i>Fenol en cicatrices de acné.</i>
<i>Antoinette LaGasse</i>	<i>1930</i>	<i>Técnica de peeling con fenol.</i>
<i>Joseph Eller y Shirley Wolff</i>	<i>1941</i>	<i>Fenol en defectos cosméticos y enfermedades de la piel.</i>
<i>Monash</i>	<i>1945</i>	<i>ATA diluido para peeling químico.</i>
<i>Joseph Urkov</i>	<i>1946</i>	<i>Fenol en oclusión para tratamientos de arrugas.</i>
<i>Mackee y Karp</i>	<i>1952</i>	<i>Publicación de fórmula de fenol.</i>
<i>Combes</i>	<i>1960</i>	<i>Fenol 85% tamponado para reducir irritación.</i>
<i>Samuel Ayres</i>	<i>1960</i>	<i>ATA ± fenol en daño actínico.</i>
<i>Adolph Brown, Lee Kaplan y Marthe Brown</i>	<i>1960</i>	<i>Toxicidad e histología de peelings con fenol.</i>
<i>Thomas Baker y Gordon</i>	<i>1961</i>	<i>Peeling de fenol saponificado en oclusión.</i>
<i>Clyde Litton</i>	<i>1962</i>	<i>Peeling de fenol no saponificado.</i>
<i>Horvath</i>	<i>1970</i>	<i>Peeling de Combes superficial.</i>
<i>Resnik, Lewis y Cohen</i>	<i>1976</i>	<i>Peeling químico suave con ATA.</i>
<i>Truppmann y Ellenby</i>	<i>1979</i>	<i>Cambios electrocardiográficos en peeling con fenol.</i>
<i>Samuel Stegman</i>	<i>1980</i>	<i>Comparación histológica de agentes de peeling.</i>
<i>Gross y Maschek</i>	<i>1980</i>	<i>Nueve fórmulas de fenol.</i>
<i>Van Scot y Yu</i>	<i>1984</i>	<i>Peeling químico superficial con alfa-hidroxiácidos.</i>
<i>Kligman</i>	<i>1985</i>	<i>Seguimiento histológico a largo plazo de peeling con fenol.</i>
<i>Brody y Hailey</i>	<i>1986</i>	<i>Peeling medio-profundo, CO<sub>2</sub> + ATA.</i>
<i>Monheit</i>	<i>1989</i>	<i>Peeling medio-profundo, Jessner's + ATA.</i>
<i>Hevia y Nemeth</i>	<i>1991</i>	<i>Tretinoína + peeling ATA.</i>
<i>Peikert y Kaye</i>	<i>1994</i>	<i>Reevaluación de la oclusión en peeling ATA.</i>
<i>Nelson y Fader</i>	<i>1995</i>	<i>Dermoabrasión y peeling químico en xeroderma pigmentoso.</i>
<i>Humphreys y Werth</i>	<i>1996</i>	<i>Peeling ATA + tretinoína tópica en fotoenvejecimiento.</i>
<i>Giese y McKinney</i>	<i>1997</i>	<i>Peeling químico + dermoabrasión en arrugas.</i>
<i>Wolf</i>	<i>1998</i>	<i>Segundo peeling tras breve postoperatorio.</i>
<i>Whhang y Lee</i>	<i>1999</i>	<i>Peeling químico + láser CO<sub>2</sub> + dermoabrasión + cirugía en cicatrices de acné.</i>

ATA: ácido tricloroacético.

Cabe destacar que en los últimos años han aparecido nuevos peelings desarrollados por diversos investigadores, los cuales combinan diferentes agentes, buscando el sinergismo y mejores resultados. Un ejemplo es la unión de **ácido glicólico** (un alfa-hidroxiácido) con **ácido salicílico** (un beta-hidroxiácido)<sup>22</sup>.

Recientemente, se está dando especial importancia a la posibilidad de usar el ácido retinoico en concentraciones de entre 2-8%, para así



promover el empleo de exfoliantes superficiales con efecto estimulador dérmico profundo, en el tratamiento de defectos tales como secuelas de postacné o foliculitis severa<sup>23</sup>.

## 2.2 Planteamiento del Problema

---

Actualmente, para el tratamiento de los peelings químicos siguen faltando más estudios que profundicen en sus posibilidades terapéuticas, indicaciones, contraindicaciones y efectos adversos<sup>24</sup>.

Un factor crítico para el éxito y que genera más controversia, es el grado de profundidad del agente químico<sup>25</sup>. Los pacientes tratados con exfoliación química pueden presentar efectos colaterales como hiperpigmentación y cicatrización más pronunciada tras la aplicación del peeling, sobre todo en el caso de los exfoliantes medios a profundos; a mayor profundidad, mayores efectos pero también se pueden presentar más complicaciones. Por lo tanto, sobre todo en el caso de peelings de mayor alcance, hay que prestar especial vigilancia y cuidado<sup>26</sup>. Los agentes químicos superficiales son en comparación más seguros, tienen menos efectos secundarios y pueden utilizarse en cualquier tipo de piel siempre y cuando sean practicados por profesionales cualificados y con experiencia.

Existen otras consideraciones que se deben valorar a la hora de realizar un tratamiento de exfoliación química; las características de la piel, el área de tratamiento, la seguridad, el tiempo de duración de la aplicación, etc<sup>27</sup>. Hexsel et al, señalan que también deben

considerarse aspectos étnicos y el fototipo de piel, sobre todo en el tratamiento de discromías, melasma y cicatrices, puesto que en determinados casos, el peeling no será el procedimiento de elección<sup>28</sup>.

Una de las indicaciones más importantes de este popular método es el tratamiento de las **cicatrices postacné**<sup>29</sup>, también las **lesiones hiperpigmentadas** (especialmente a nivel facial). Entre ellas destacan el **melasma** o **cloasma facial**, una hipermelanosis adquirida bastante común que obtiene buenos resultados al ser tratada con **hidroquinona** en concentración 2 y 4%, uno de los peelings químicos más utilizados en la actualidad<sup>30</sup>.

Según datos de la literatura científica, los agentes exfoliantes pueden causar complicaciones y efectos secundarios diversos. Autores como Young et al, han confirmado que el peeling de ácido glicólico produce un daño significativo en la función normal de barrera de la piel inmediatamente después de la aplicación del agente químico<sup>31</sup>.

Tras un peeling químico, el tejido cutáneo necesita recuperarse totalmente y debe protegerse de cualquier agresión externa, como por ejemplo de las exposiciones solares. Después de una exfoliación química superficial, puede aparecer edema, eritema, descamación o complicaciones oculares durante los tres primeros días tras la intervención<sup>32 33</sup>. En el caso de los peelings más profundos, estos efectos pueden tardar en resolverse hasta 10 días<sup>34</sup>, siendo importante la colaboración del paciente en los cuidados posteriores. Para que los efectos de peeling sean duraderos, debe hacerse hincapié en la importancia de la protección solar y algunos pautas básicas.

Este método no puede aún eliminar el exceso de piel, cicatrices ni arrugas profundas. Para algunos autores, existen otros

procedimientos como la dermoabrasión, el láser de CO<sub>2</sub> y la cirugía mediante la elevación con punch, que unidos al peeling químico sí pueden mejorar el aspecto general de dichos defectos más severos<sup>35</sup>.

## 2.3 Justificación Teórica

---

El auge de los tratamientos médico estéticos como el peeling químico, está permitiendo satisfacer una necesidad terapéutica importante. A su vez, la gran evolución médica y tecnológica producida en las últimas décadas, está dotando a los profesionales médicos de un arsenal terapéutico muy versátil que permite dar solución a una gran variedad de problemas de la piel<sup>36</sup>.

La Sociedad Americana de Cirugía Plástica ha informado que, desde el año 2008, sus miembros han realizado más de 1 millón de procedimientos mediante peeling químico<sup>37</sup>. De ahí el creciente interés por la investigación de este tipo de terapia<sup>38</sup>. En la actualidad están disponibles más de 50 peelings comerciales en el mercado médico estético<sup>39</sup>.

Con los exfoliantes químicos se estimula un nuevo crecimiento epidérmico y se puede mejorar la distribución de las fibras de colágeno y la melanina de la piel<sup>40</sup>.

El éxito de esta técnica también se debe a su bajo coste, pues es un tratamiento relativamente económico y versátil, ya que existen varios tipos de agentes químicos empleados como exfoliantes: fenol, ácido glicólico, tricloroacético, ácido salicílico y ácido kójico. Su elección va

## Efectos Terapéuticos del Peeling Químico

a depender del tipo de tratamiento (despigmentante, antiacneico<sup>41</sup>, antiarrugas, etc.)<sup>42 43</sup>.

En los últimos años se han reportado otros efectos terapéuticos importantes. Algunos autores han incluido el peeling químico como terapia dentro de sus protocolos para el Cáncer cutáneo No-Melanoma (CCNM), aunque en la práctica clínica tenga más presencia en el tratamiento de la Queratosis Actínica (QA), casi siempre después del curetaje previo y unido a otras clases de terapias, con el objetivo de conseguir la curación con el mejor resultado estético posible<sup>44</sup>.

Otra ventaja es el corto tiempo de aplicación; que varía entre 10 minutos y 2 horas. La periodicidad del peeling también está sujeta al objetivo de la terapia. Algunos protocolos marcan sesiones quincenales, mensuales y mantenimientos cada 4-6 semanas. En el caso del peeling profundo, las sesiones se espacian y se vuelve a repetir pasado el año o incluso más.

Como cualquier otra técnica, la exfoliación química puede conllevar algunos efectos secundarios (cicatrices, hiperpigmentación, etc.), que pueden ser evitados mediante una selección correcta de los agentes químicos, el asesoramiento adecuado al paciente y el conocimiento y experiencia del procedimiento técnico<sup>45</sup>.

Tal y como se ha señalado anteriormente, el peeling químico puede combinarse de forma segura con otros procedimientos de rejuvenecimiento. De este modo, el médico puede personalizar cada tratamiento en función del paciente y ofrecer terapias más individualizadas y efectivas<sup>46</sup>.

Por todo lo anteriormente descrito, la motivación principal de este estudio reside en las múltiples ventajas del peeling químico, que se pueden resumir en simplicidad, seguridad y rentabilidad y como

principal objetivo definir los efectos terapéuticos de dicho método en la práctica clínica habitual.

## 2.4 Marco Teórico

---

### Definiciones Terminológicas

**Acné:** enfermedad crónica de piel que involucra las unidades pilosebáceas, caracterizada por la formación de comedones, pápulas, pústulas, nódulos y cicatrices, que aparecen principalmente en la cara y parte superior del tronco.

**Agente corrosivo:** sustancia que puede destruir o causar daño de forma irreversible en una superficie o sustancia al entrar en contacto. La exposición al mismo puede causar quemadura química.

**Despigmentante:** sustancia capaz de provocar un aclaramiento de la piel.

**Eritema:** lesión cutánea caracterizada por enrojecimiento de la piel, limitado o extenso, permanente o pasajero, debido a fenómenos vasculares, produciendo así vasodilatación.

**Melasma:** es una hipermelanosis adquirida que se manifiesta en las zonas expuestas al sol, sobre todo en el rostro y afecta al 50-70% de las mujeres embarazadas.

**Microdermoabrasión:** procedimiento no químico que elimina imperfecciones y defectos de la superficie cutánea

## Conceptos Fundamentales

### La Piel. Generalidades, Funciones y Estructura

La piel es una **membrana resistente** y **flexible** que recubre toda la extensión corporal. Es el mayor órgano del cuerpo humano, mide de 1.6 a 1,9 m<sup>2</sup> y pesa alrededor de 2 kg<sup>47</sup>.

La piel es considerada una de las estructuras más importantes, tanto por su tamaño como por sus funciones y repercusión en las relaciones interpersonales; la piel es capaz de evidenciar el estado general de salud de un individuo, su edad, por los efectos propios del proceso natural de envejecimiento, también muestra las características raciales de las personas y provoca un gran impacto en la forma en la que los seres humanos se relacionan con el exterior y demás miembros de la sociedad.

### Funciones

La piel separa al organismo del medio externo y, a su vez, favorece la comunicación con el mismo, siendo una de continuidad; las regiones donde están localizados los orificios envoltura total sin soluciones naturales del cuerpo, la piel se transforma en **mucosa**<sup>48</sup>.

La tabla que se muestra a continuación, resume las principales funciones de la piel:

#### BARRERA PROTECTORA

- La piel es una barrera mecánica que impide la invasión de patógenos

#### METABÓLICA

- La piel tiene funciones importantes en la regulación hídrica y síntesis de vitamina D

#### REGULACIÓN TÉRMICA

- La piel, órgano muy vascularizado, es un reservorio de sangre y, por lo tanto, de temperatura.

## Efectos Terapéuticos del Peeling Químico

Una piel en buen estado protege contra agresiones mecánicas, químicas, tóxicas, temperaturas extremas, radiaciones y patógenos. Por otro lado, esta estructura corporal es imprescindible para el correcto equilibrio de los fluidos corporales, actuando como barrera ante la posible pérdida de líquidos (pérdida transcutánea de agua), el mantenimiento de la temperatura corporal y la transmisión sensitiva (funciones como el tacto, la presión, la temperatura y el dolor)<sup>49</sup>.

Así pues, el **tejido cutáneo** permite al ser humano relacionarse con el ambiente; incluso exterioriza su estado emocional a través de ella cuando se sonroja, palidece, eriza la piel o emana olor (feromonas).

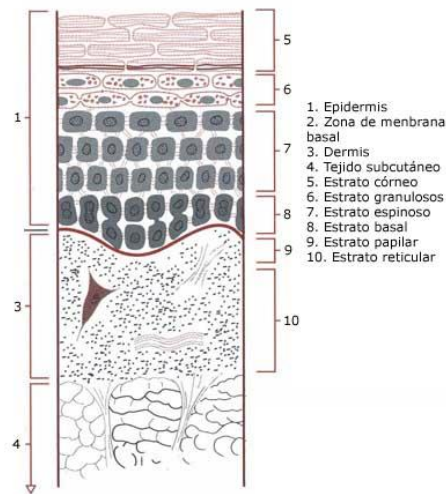
La apariencia física de la piel depende de su textura, color y características fisiológicas (elasticidad, sudor, excreción sebácea, etc.)<sup>50</sup>.

### **Estructura**

La piel está constituida por **3 capas** superpuestas, que de fuera a hacia dentro corresponden con:

CAPAS DE LA PIEL
<p><b>EPIDERMIS</b></p> <ol style="list-style-type: none"> <li>1. Capa córnea (<i>stratum corneum</i>)</li> <li>2. Capa granular (<i>stratum granulosum</i>)</li> <li>3. Capa de células espinosas (<i>stratum spinosum</i>)</li> <li>4. Capa basal (<i>stratum basale</i>)</li> </ol>
<p><b>DERMIS</b></p> <ol style="list-style-type: none"> <li>5. Capa papilar (<i>stratum papillare</i>)</li> <li>6. Capa reticular (<i>stratum reticulare</i>)</li> </ol>
<p><b>HIPODERMIS</b></p> <ol style="list-style-type: none"> <li>7. Formada por tejido adiposo en forma de lobulillos separados por tejido conjuntivo.</li> <li>8. Se continúa con la dermis reticular.</li> <li>9. Es por donde discurren vasos, nervios y algunas estructuras anexas.</li> </ol>

## Efectos Terapéuticos del Peeling Químico



Estructura de la piel<sup>51</sup>

La capa más superficial, la **epidermis** tiene un espesor de entre 0.04-0.4 mm y es un epitelio plano poliestratificado queratinizado en cuatro estratos<sup>52</sup>:

- Estrato basal: el más interno
- Estrato espinoso
- Estrato granuloso
- Estrato córneo: el más externo

La epidermis está compuesta en un 80% por **queratinocitos**<sup>53</sup>, células encargadas de la síntesis de **queratina** (proteínas estructurales). La organización de los estratos de la epidermis es en realidad un reflejo del proceso de diferenciación celular que tiene como objetivo la **queratinización** (diferenciación terminal).

En esta capa también se encuentran otras células como **melanocitos** (síntesis de **melanina** para la **protección** frente a la radiación UVA), **células de Langerhans** (**función inmunitaria** de la piel) y **células de Merkel** (**función sensitiva**)<sup>54</sup>.



## Efectos Terapéuticos del Peeling Químico

La **dermis** es la capa de la piel que aporta resistencia y elasticidad. Está compuesta principalmente por **tejido conectivo fibroelástico**.

Su matriz extracelular contiene un gran número de fibras de **colágeno, elastina y reticulina**. Además es un tejido altamente vascularizado que ayuda a la nutrición y soporte de la capa superficial, la epidermis<sup>55</sup>.

Ésta queda dividida en dos capas:

- Estrato papilar (más externo): tiene proyecciones (papilas dérmicas) hacia el interior con origen en epidermis. Las papilas contienen las asas capilares (circulación, nutrición y sensibilidad de la piel).
- Estrato reticular (interno): contiene un entramado de fibras de colágeno y elastina.

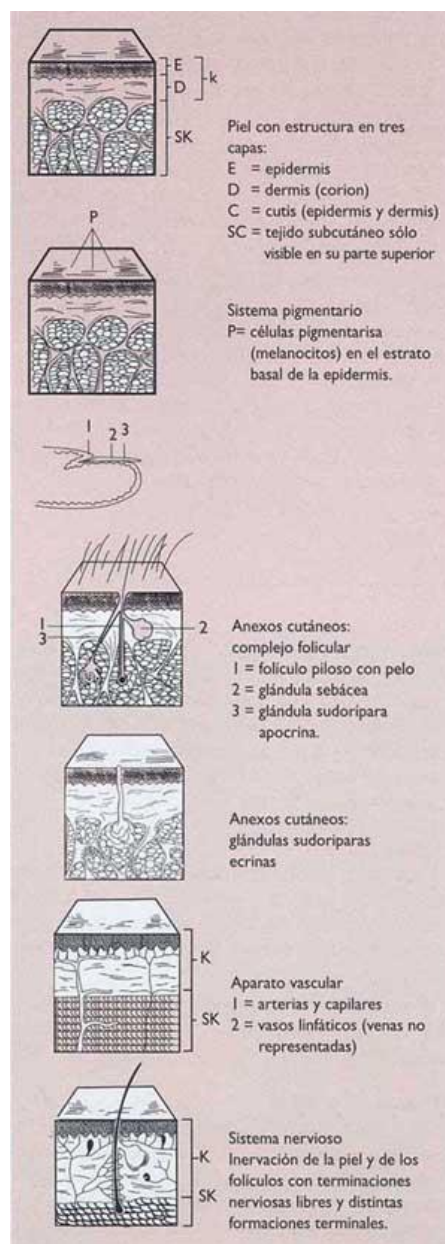
En esta capa las células abundan en menor proporción que en la epidermis. Principalmente, se encuentran **fibroblastos** (síntesis de colágeno, elastina y proteoglicanos para la matriz extracelular) y un grupo de células inmunitarias formado por **macrófagos, mastocitos, linfocitos, células plasmáticas, eosinófilos y monocitos**.

Entre las células queda un espacio ocupado por la **sustancia fundamental**, compuesta por proteoglicanos formados por proteínas y polisacáridos. Esta sustancia es la encargada de la turgencia de la piel por su capacidad para la absorción de agua.

Cabe destacar que la epidermis y la dermis están unidas de forma bastante íntima física y funcionalmente, para garantizar unas buenas condiciones para el desarrollo de todas las funciones fisiológicas de la piel y la regeneración de la misma.

## Efectos Terapéuticos del Peeling Químico

La **hipodermis o tejido subcutáneo**<sup>56</sup>, la capa más interna, está compuesta por **tejido conectivo laxo**, cuyas fibras se unen a la dermis formando puntos de anclaje para estructuras subyacentes como fascia o periostio y por **tejido adiposo**, que queda separado a través de tabiques de tejido conectivo. Su espesor varía en función de la ubicación, el peso corporal y la edad . El tejido subcutáneo se encarga de la acumulación y almacén energético, funciones térmicas y protección frente agresiones mecánicas.



Estructura de la piel y sus componentes adicionales y anexos<sup>57</sup>

Las principales **estructuras adicionales** o **anexas** de la piel son:

- **Pelo:** estructura queratinizada que se encuentra en casi toda la superficie de la piel, con invaginación en la epidermis. Está formado por el **tallo** y el **folículo piloso**.
- **Músculo erector del pelo:** con origen en el tejido conjuntivo de la dermis y localizado en los folículos pilosos por debajo de la glándula sebácea. Se trata de una banda de músculo liso que causa la contracción del mismo para "erizar" la piel o "piel de gallina"<sup>58</sup>.
- **Glándulas sebáceas:** segregan lípidos para el sustento del manto hidrolipídico. Su canal excretor llega al folículo piloso del pelo.
- **Glándulas sudoríparas:** existen dos tipos **ecrinas** (regulación térmica y producción de sudor) y **apocrinas** (funciones odoríferas).
- **Uñas:** estructura anexa de la piel, localizadas en las regiones distales de los miembros.

## El Peeling Químico

Se trata de una técnica que permite eliminar distintas capas de la piel mediante la aplicación de un agente químico cáustico o corrosivo, con fines terapéuticos y cosméticos.

### Clasificación

El peeling químico puede clasificarse en tres tipos<sup>59 60</sup> en función del grado de profundidad de la reacción y en relación a los cambios histológicos y clínicos que comporta. Sin embargo, la profundidad

## Efectos Terapéuticos del Peeling Químico

también se asocia a tiempos de curación más largos y mayor posibilidad de efectos secundarios nocivos<sup>61</sup>:

- **Peeling superficial:** con profundidad de acción que abarca desde la **capa granular** a la **dermis papilar**. Elimina la epidermis sin necrosis, causando la renovación de la capa más exterior de la piel y el cierre de poros.

Los agentes químicos disponibles para conseguir esta reacción son el ácido glicólico 20-70%, ácido tricloro acético (TCA) 10%-25%, solución de Jessner, el ácido salicílico, el ácido pirúvico<sup>62</sup> la pasta de Unna y la nieve carbónica.

- **Peeling medio:** alcanza hasta **dermis reticular superior**. Los agentes disponibles son TCA al 35%-50%, TCA 35% combinado con CO2 sólido, ácido glicólico al 70% o solución de Jessner.

- **Peeling Profundo:** Emplea agentes químicos de mayor agresividad, llegando a eliminar la epidermis y causando también cierta inflamación en dermis , pudiendo llegar hasta la **dermis reticular media**.

El agente químico que más frecuentemente se emplea es la solución de Baker-Gordon a base de fenol.

## Indicaciones y Contraindicaciones Generales

### **Indicaciones**

El tratamiento de la piel mediante la aplicación de agentes exfoliantes tiene múltiples indicaciones. Sin embargo, cada caso debe valorarse de forma particular, ya que en función del tipo de sustancia que se utilice se obtendrán unos efectos u otros.

## Efectos Terapéuticos del Peeling Químico

En el siguiente esquema se muestran las principales indicaciones del peeling químico, en función de su clasificación<sup>63 64 65 66</sup>:

Peeling químico superficial	Peeling químico medio	Peeling químico profundo
<ul style="list-style-type: none"> <li>• acné superficial</li> <li>• foliculitis</li> <li>• arrugas suaves</li> <li>• poros dilatados</li> <li>• tratamiento de la piel grasa</li> </ul>	<ul style="list-style-type: none"> <li>• corrección de arrugas y cicatrices de acné de profundidad leve a media</li> <li>• manchas de origen solar</li> <li>• melasma</li> <li>• pecas, léntigo, hiperpigmentación posinflamatoria.</li> <li>• como paso previo a otros procedimientos (lifting, rellenos o microdermoabrasión)</li> </ul>	<ul style="list-style-type: none"> <li>• arrugas medias a profundas</li> <li>• queratosis</li> <li>• manchas solares intensas</li> <li>• etapas iniciales de cáncer de piel</li> </ul>

### **Contraindicaciones**

Existen una serie de contraindicaciones para la utilización de los diferentes peelings químicos. Según datos de la literatura científica, hay que tener presente ciertos casos<sup>67 68</sup>:

- Procesos infecciosos cutáneos.
- Tendencia importante a la formación de cicatrices queloides.
- Dermatitis
- Pacientes que se medican con fármacos fotosensibilizantes o uso de isotretinoína en los últimos 6 meses.
- Heridas abiertas.
- Pacientes que no cooperan, descuidados.
- Pacientes con expectativas poco realistas.

## Agentes Químicos. Mecanismos de Acción, Efectos Terapéuticos e Indicaciones

A lo largo de la historia del peeling químico, principalmente a partir de siglo XX, se han utilizado múltiples sustancias químicas, las cuales todas tienen en común su alto **efecto corrosivo** sobre la piel.

A continuación se destacan los agentes químicos más empleados en el tratamiento de defectos y afecciones de la piel<sup>69</sup>:

**TABLA II: CLASIFICACIÓN DE AGENTES EMPLEADOS EN PEELINGS**

<i>Superficial</i>	
— Ácido tricloroacético (10-25%).	0,06 mm (estrato granuloso dermis papilar superficial).
— Solución de Combes (Jessner):	
• Resorcinol, 14 g.	
• Ácido salicílico, 14 g.	
• Ácido láctico 85%, 14 ml.	
• Etanol 95%, 100 ml.	
— Alfa-hidroxi-ácidos:	
• Ácido glicólico 30-70%.	
— Pasta de Unna (resorcinol, 40 g; óxido de zinc, 10 g; ceisatita, 2 g; axungia b, 28 g).	
— Nieve carbónica (± alcohol, ± sulfuro).	
<i>Medio</i>	
— Fenol 88%	
— Ácido tricloroacético (35-50%) (± segundo queratolítico, como CO <sub>2</sub> , Jessner/Combers, ácido glicólico).	0,45 mm (dermis papilar a reticular superior).
<i>Profundo</i>	
— Fórmula de fenol de Baker-Gordon:	
• Fenol 88%, 3 ml.	0,6 mm (dermis reticular media).
• Aceite de croton, 3 gotas.	
• Septisol, 8 gotas.	
• Agua destilada, 2 ml.	

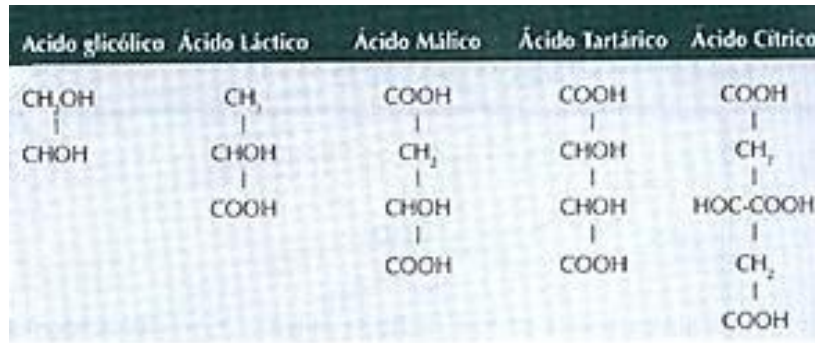
En general, los agentes químicos empleados en la actualidad tienen los siguientes **mecanismos de acción y efectos terapéuticos**<sup>70</sup>:

1. Estimulación del crecimiento epidérmico a través de la remoción de la capa cornea.
2. Eliminación de las capas específicas dañadas y reemplazo con tejido nuevo.
3. Inducción de una respuesta inflamatoria profunda en el tejido, que provoca necrosis y posterior síntesis de nuevas fibras de colágeno en la dermis.
4. Los agentes químicos comedolíticos liposolubles (ácido glicólico, ácido salicílico, ácido pirúvico, ácido tricloroacético en dosis bajas), disminuyen la cohesión de los queratinocitos en la apertura folicular, facilitando la salida del comedón<sup>71 72</sup>.
5. El agente químico en contacto con el exceso de melanina, causa una quemadura química controlada, este es el proceso a través del cual mejora el aspecto de trastornos de la pigmentación como el melasma<sup>73</sup>.

### **Ácidos Alfa-Hidroxiácidos (AHA)**

Los ácido alfa-hidroxiácidos (AHA) constituyen un grupo de agentes químicos de origen natural, existentes en las **frutas** y otros alimentos, de ahí que sean también conocidos como "**ácidos de las frutas**"<sup>74</sup>.

## Efectos Terapéuticos del Peeling Químico

Tabla de Alfa-Hidroxiácidos (AHA)<sup>75</sup>

El ácido glicólico es sin duda la sustancia más conocida de este grupo. Se encuentra en la caña de azúcar y su pequeño tamaño molecular<sup>76</sup> lo dota de grandes indicaciones para la industria cosmética y usos médicos.

Otros AHA son **ácido láctico** (leche), **cítrico** (frutas cítricas), **tartárico** (uvas), **máfico** (manzanas, uvas, membrillo), **pirúvico** (alfa-cetoácido), **mandélico** (almendras amargas).

Inicialmente los AHA se emplearon en el tratamiento de afecciones y desórdenes de la queratinización, sobre todo hiperqueratosis. Estos agentes disminuyen la cohesión entre los corneocitos, sin causar destrucción de los mismos a diferencia de otros agentes queratolíticos como ácidos y álcalis fuertes como la urea, etc. Esto es así debido a que los AHA disminuyen las fuerzas de atracción entre los corneocitos, explicándose según el principio de fuerzas de atracción; *"la fuerza de atracción entre dos cargas eléctricas opuestas es directamente proporcional a la magnitud de las cargas e inversamente proporcional al cuadrado de la distancia que la separa"*<sup>77</sup>.

De este modo los AHA favorecen la resolución y mejora de múltiples alteraciones dermatológicas; facilitan la hidratación del estrato córneo mejorando así su flexibilidad.



## Efectos Terapéuticos del Peeling Químico

Según datos de la literatura científica, el ácido glicólico ejerce dos tipos de **acciones** sobre la piel<sup>78</sup>:

- **Superficial**: a nivel de córnea.
- **Media-Profunda**: a nivel de dermis papilar. Caracterizada por vasodilatación en la dermis superficial.

En 2009 Fabbrocini, De Padova y Tosti, clasifican las exfoliaciones con este AHA en<sup>79</sup>:

- (a) **Superficial** (30%-50% ácido glicólico, aplicado durante 1-2 minutos).
- (b) **Media** (70% ácido glicólico, 3-15 minutos).

El mecanismo que dota de efecto rejuvenecedor, despigmentante y antiarrugas al ácido glicólico, es el mismo que el del **ácido ascórbico**. El ácido ascórbico es un derivado de los AHA y múltiples estudios han demostrado su acción estimuladora sobre la síntesis de fibras de **colágeno** y disminución en la producción de **melanina**<sup>80</sup>. Además, el ácido glicólico parece incrementar la producción de **glucosaminoglicanos** y demás sustancias que componen la matriz extracelular de la dermis<sup>81</sup>. Según algunos estudios, el ácido glicólico al 50% profundiza hasta 0.202 mm y al 70% hasta 0.464 mm<sup>82</sup>.

A baja concentración los AHA aplicados tópicamente reducen la cohesión de los corneocitos de las capas profundas del estrato córneo. En cambio, en altas concentraciones pueden penetrar hasta capas más profundas de la epidermis causando efectos menos específicos. Según Vera et al, los AHA pueden generar efectos varios como *“epidermólisis, penetración hasta dermis papilar, e incluso reticular, generando así modificaciones dérmicas varias como vasodilatación, estimulación de la proliferación de fibroblastos,*

## Efectos Terapéuticos del Peeling Químico

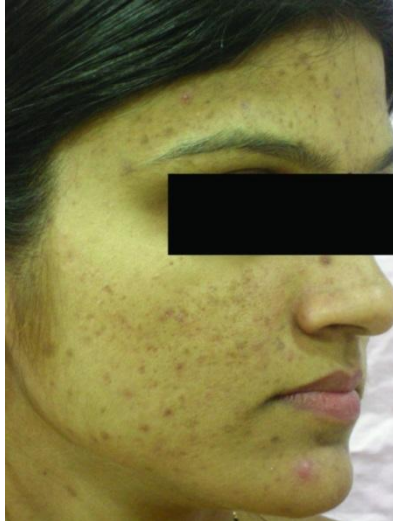*aumento en la producción de glucosaminoglicanos, estimulación de la síntesis de colágeno y rectificación de fibras de elastina*<sup>83</sup>.

El equipo de Kakudo et al ha realizado una investigación sobre 23 mujeres para determinar el efecto despigmentante del peeling químico mediante ácido glicólico. Se realizó un análisis de la piel de las participantes mediante unos programas informáticos (Robo CS 50 y Clinica Suite de 2,1) para revisar cada parámetro del área facial post-tratamiento. En sus resultados señalan una reducción significativa de las áreas clasificadas como "poco pigmentadas", por lo que concluyeron que el ácido glicólico tiene un efecto despigmentante moderado.<sup>84</sup>

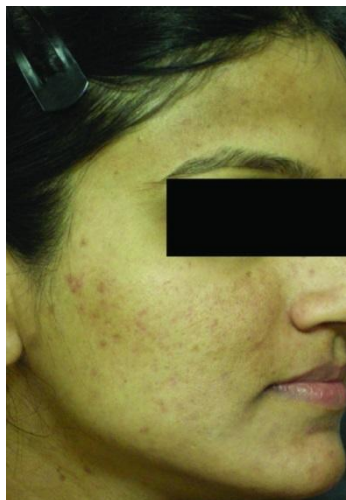En la unidad pilosebácea este grupo de agentes químicos, al igual que los retinoides, destruyen el tapón córneo que obstruye el orificio del conducto ayudando al drenaje de la glándula pilosebácea, causando efectos comedogénicos e incluso modulando la secreción de sebo, el tamaño de la glándula y la oleosidad de la piel<sup>85</sup>. Por lo tanto, ayuda a mejorar el aspecto de las pieles acnéicas.

En un estudio realizado por Wang et al, los pacientes asiáticos con el tipo de piel IV y acné, fueron tratados con ácido glicólico al 35%-50%, una vez cada 3 semanas y durante 10 semanas. Los resultados obtenidos muestran una resolución importante de comedones, pápulas y pústulas, mejorando también el aspecto general de la piel<sup>86</sup>.

También hay que tener en cuenta el método de empleo. Erbagci y Akçali han estudiado la eficacia del peeling químico a partir de ácido glicólico en crema (15% utilizado diariamente) y en mascarilla (70%, 1 vez cada 2 semanas) en el tratamiento de cicatrices postacné. Los autores demuestran una mayor eficacia en el grupo tratado con mascarilla de ácido glicólico al 70%<sup>87</sup>.



Cicatrices postacné y exceso de pigmentación antes de peeling de ácido glicólico.



Cicatrices postacné y exceso de pigmentación después de ocho sesiones de peeling de ácido glicólico<sup>88</sup>

Últimamente se está estudiando la eficacia de la combinación de diferentes AHA. Sin embargo, algunos autores sugieren que la mezcla de estas sustancias no ofrece los efectos esperados, en comparación a si se emplean por separado<sup>89</sup>.

Otro AHA popular por sus efectos terapéuticos en el tratamiento de las cicatrices postacné es el **ácido láctico** puro.<sup>90</sup>

### Indicaciones<sup>91</sup>

- Xerosis, ictiosis y condiciones análogas: con concentraciones de AHA del 12%, puede aplicarse en toda la superficie corporal de forma segura, en forma de gel, loción o combinaciones (ácido glicólico y ácido láctico en concentraciones del 5-12%)<sup>92</sup>.
- Queratosis seborréicas, manchas de la edad y queratosis actínicas (ejemplo, ácido pirúvico al 85% en solución acuosa).
- Hiperpigmentación postinflamatoria <sup>93 94</sup>.
- Melasma<sup>95 96 97 98</sup>.
- Verrugas vulgares: combinación de AHA con 5-FU (solución de 5-FU al 12% diluido en una solución de ácido pirúvico al 30% en propilenglicol/etanol).
- Acné: empleo de ácido glicólico entre 5-10% en diferentes vehículos, en lociones, gel, etc.
- Fotoenvejecimiento<sup>99 100</sup>: aplicación de ácido glicólico o pirúvico en altas concentraciones cada dos a cuatro semanas y desde casa, aplicaciones de ácido glicólico 5-10%.
- Prevención de fotocarcinogénesis<sup>101</sup>

### **Ácidos Beta-Hidroxiácidos (BHA)**

Como principal representante de los BHA está el **ácido salicílico**<sup>102</sup>, que es un ácido carboxílico aromático orgánico con un grupo hidróxido en la posición beta. Es una sustancia liposoluble por lo que es capaz de ingresar en el medio de la unidad sebácea, provocando la exfoliación en zonas grasas del rostro y cuerpo. Por este motivo, es empleado como **agente comedolítico**, que mejora el aspecto general de las pieles acneicas o con tendencia grasa<sup>103</sup>. También puede disolver el cemento intercelular<sup>104</sup>.

## Efectos Terapéuticos del Peeling Químico

Su uso está aconsejado en el tratamiento de comedones cerrados, ya que es capaz de afinar el estrato corneo, facilitando su posterior extracción. Según datos de la literatura, para su mejor penetración puede combinarse con ácido tricloroacético o glicólico<sup>105</sup>.

En un estudio de Kesslet et al, compararon la eficacia del peeling de ácido glicólico al 30% frente al ácido salicílico al 30%, en el tratamiento del acné y sus secuelas. Los investigadores observaron que ambos métodos consiguieron mejorar el aspecto del acné, sin embargo, encontraron una mejor eficacia sostenida, mejor tolerancia y menos efectos secundarios en el tratamiento mediante ácido salicílico<sup>106</sup>.

Además, el ácido salicílico tiene **acción queratolítica**, reduciendo la cohesión de los corneocitos y facilitando la exfoliación y la epidermiolisis. De este modo también, aclara manchas no muy profundas del cloasma y favorece el rejuvenecimiento de la piel<sup>107</sup>.

### **Solución de Jessner**

La solución de Jessner está compuesta por ácido salicílico, ácido láctico y resorcina (resorcinol) en partes iguales al 14% en alcohol.

La resorcina es un difenol (derivado del fenol), hidrosoluble, isómero con el catecol y la hidroquinona, emparentado con el fenol que precipita las proteínas por ruptura de los enlaces hidrógeno de la queratina. Su combinación con ácido salicílico, lo dota de acciones beneficiosas en el tratamiento del acné. Este peeling consigue una acción media-profunda combinándolo con TCA, sirviendo como método de tratamiento para cicatrices de acné leves y melasma<sup>108</sup>. Al revisar la literatura, se encuentran estudios que evalúan la eficacia de la exfoliación química a partir de solución de Jessner y TCA para el tratamiento del melasma. En esta línea Soliman et al, determinan

## Efectos Terapéuticos del Peeling Químico

una disminución promedio de la afección del 71.72%, por lo que concluyen que este sistema es eficaz y seguro<sup>109</sup>.

Así, se trata de una solución transparente que está indicada para el tratamiento de alteraciones de la pigmentación, manchas y corrección de arrugas, aplicando la solución con algodón o compresa, sobre la totalidad del rostro y se aconsejan dos sesiones por mes, durante unos 3 meses<sup>110</sup>.

### **Ácido Tricloroacético (TCA)**

El TCA se emplea para exfoliaciones químicas de **mediana profundidad**. Es un derivado del ácido acético compuesto por la cloración de los tres iones hidrogenados. No es capaz de llegar a la vía sistémica, con lo cual no resulta tóxico para el organismo. Además, tiene un coste relativamente asequible y no causa toxicidad sistémica<sup>111</sup>.

Revisando datos de la literatura actual, algunos autores sitúan a este agente como el más empleado, por su posibilidad de ajustarse a diferentes concentraciones<sup>112</sup>; hasta el 30% en solución acuosa actúa como ácido débil para **actuación superficial**. Se usa en solución del 10-70%, gel 10-70% y máscara 8-35%. Ésta última se utiliza en el rostro para **tratamiento rejuvenecedor** y el cuerpo para el **tratamiento de las estrías**<sup>113</sup>.

El equipo de Sharquie et al, concluyen en su estudio publicado en 2013, que el peeling químico de TCA al 35% es un método rentable y efectivo para el tratamiento del acné activo y las secuelas del mismo, tales como cicatrices, incluso en pacientes de tez oscura<sup>114</sup>.

## Efectos Terapéuticos del Peeling Químico

Para el tratamiento de afecciones comunes de la piel como el melasma, se han realizado algunos estudios utilizando TCA al 30%-50%<sup>115</sup>.

Cuando empezó a emplearse el TCA, se utilizaban concentraciones del 20-25%. A medida que fue desarrollándose el conocimiento del mecanismo de acción de los diferentes agentes químicos, se pudo demostrar que esta sustancia penetra más profundamente en unas zonas que en otras y sin razón aparente confirmada. Además, su resultado a diferencia de los peelings de AHA, depende del número capas aplicadas y no del tiempo de actuación de la sustancia exfoliante. De este modo, la aplicación de múltiples capas de TCA al 15% puede tener unos resultados similares a la aplicación de dos capas de TCA al 35%<sup>116</sup>.

### **Yellow Peel**

El Yellow Peel es el exfoliante químico más reciente, con **efecto suave**, que es capaz de eliminar la **epidermis** a diferentes profundidades. Usa los efectos exfoliantes del **ácido retinoico** a concentraciones altas, junto con ácido fítico, ácido kójico y ácido azelaico. Esta mezcla permite **bloquear la síntesis de melanina**, empleándose de forma efectiva en el tratamiento de melasma epidérmico, lesiones hipercrómicas benignas de la epidermis, arrugas superficiales y defectos postacné<sup>117</sup>.

### **Ácido kójico**

El ácido kójico se produce a partir de especies de aspergillus y penicillium y un gran número de cadenas fúngicas aisladas de alimentos fermentados originarios de Japón.

## Efectos Terapéuticos del Peeling Químico

Esta sustancia se disuelve fácilmente en agua, etanol y acetona y se ha comprobado su capacidad para inhibir la tirosinasa, con lo cual tiene **efectos despigmentantes** importantes<sup>118</sup>; actúa sobre los melanocitos, inhibiendo la síntesis de melanina, bloqueando el cambio del aminoácido L-tirosina. Por ello, se ha destacado su eficaz acción **blanqueadora** y **efecto antibiótico**.

El autor Goldberg ha ideado un sistema de cuartiles que permite clasificar el efecto del peeling químico a base de ácido kójico en función de los resultados obtenidos<sup>119</sup>:

Respuesta terapéutica	Porcentaje de aclaramiento del melasma
Excelente	>75%
Buena	51%-75%
Regular	26%-50%
Mala	<25%

En 2011 Mero et al, realizan un estudio en el que se confirma que este ácido en solución al 0.1% no presenta una respuesta terapéutica muy satisfactoria en las pacientes climatéricas; un 68% de la muestra (17 pacientes) muestran una respuesta terapéutica buena, mientras que el 28% (7 pacientes) presentan una despigmentación regular y un 4% (1 paciente) no obtiene ningún resultado por abandono de las sesiones. No obstante, tampoco se presentan reacciones adversas<sup>120</sup>.

### **Fenol**

El fenol o ácido carbólico (C<sub>5</sub>H<sub>5</sub>OH) es un hidrocarburo aromático derivado del coaltar. Actualmente aceptado como agente corrosivo para la realización de **peelings profundos**, es muy utilizado en el



## Efectos Terapéuticos del Peeling Químico

tratamiento de afecciones y defectos tales como **arrugas media-profundas, cicatrices importantes, etapas iniciales de cáncer de piel, cambios de pigmentación severos**, etc.<sup>121</sup>. También mejora el aspecto del **daño actínico** (lentigos, queratosis seborreicas, queratomas) y **melasma**<sup>122</sup>.

Este agente suele combinarse con aceite de crotón<sup>123 124</sup>, un extracto de la semilla de la planta de *croton tiglium* que ha sido comercializado como resina de crotón desde 1932<sup>125</sup>. Esta mezcla permite penetrar en profundidad, favoreciendo así la producción de colágeno<sup>126</sup>.

Se ha demostrado que el fenol al 50% causa un **efecto queratolítico** y destruye los puentes disulfuro de las células del estrato de queratina.

Concretamente, la fórmula propuesta por Baker-Gordon consiste en<sup>127</sup>:

- Fenol 3 ml
- Agua destilada 2 ml
- Jabón líquido 8 gotas
- Aceite de crotón 3 gotas

En el estudio de Park et al, se utilizó un peeling de fenol modificado en 46 pacientes asiáticos; 11 de los cuales fueron tratados por cicatrices postacné y 28 por arrugas. De estos, 64% de los individuos con cicatrices por acné mejoró un 51% o más (teniendo en cuenta criterios médicos y el grado de satisfacción de los pacientes)<sup>128</sup>.

En general, este tipo de peeling puede ser utilizado en caso de fotoenvejecimiento grave, arrugas profundas, cicatrices y lesiones cutáneas precancerosas<sup>129</sup>. El fenol en combinación con el aceite de crotón, consigue una rápida desnaturalización de las fibras de queratina y otras proteínas de la superficie de la dermis exterior. La

penetración del peeling profundo hasta dermis reticular, causa una regeneración del colágeno y la epitelización se produce en 5-10 días. No obstante, los peelings profundos requieren de un mayor tiempo de recuperación, generalmente de dos meses o incluso más, por lo que la protección solar debe utilizarse siempre<sup>130</sup>.

Cabe destacar que el fenol se absorbe de forma rápida a nivel de la circulación sanguínea, por lo que podría causar cardiotoxicidad que se presentaría en forma de arritmias<sup>131</sup>.

### **Soluciones de combinación**

En los últimos años se ha hecho popular la combinación de agentes químicos con el objetivo de mejorar las tasas de éxito, tolerancia y efectividad de los peelings químicos.

Un ejemplo son las mezclas denominadas *Glicosal*, que están parcialmente neutralizadas, siendo adecuadas para los casos indicados de **peeling superficial** y donde la seguridad es un elemento importante. Por lo tanto, el *Glicosal* está especialmente indicado en el caso de pacientes con **piel delgada** y **sensible**<sup>132</sup>.

Esta combinación consigue mejorar el aspecto de pieles con acné, cicatrices, discromías (melasma, lentigos seniles), signos de envejecimiento, rosácea y sensibilidad cutánea.

Otro ejemplos de peelings combinados son el **Peeling “de verano”** (loción formada por lactato de amonio al 30% y gel descongestivo de manzanilla), el **TCA plus** (gel fluido o máscara de TCA al 15% con ácido mandélico, glicólico, láctico y cítrico al 30%) o el **peeling químico—mecánico** (una combinación de crema pulidora de grano fino con ácido salicílico y resorcina)<sup>133</sup>.

## **Procedimientos, Seguridad y Tolerabilidad**

El peeling químico es un procedimiento generalmente seguro, simple y rentable<sup>134</sup>, aunque pueden provocar complicaciones fácilmente evitables, si se realiza un planteamiento adecuado de la intervención.

### **Importancia de la historia clínica y de la entrevista**

En primer lugar, debe determinarse la situación de salud general del paciente así como sus necesidades y expectativas. También es importante identificar los sujetos en situación de riesgo con el objetivo de anticiparse a unas posibles complicaciones, prevenirlas y si ocurren tratarlas con la mayor rapidez posible. En este grupo de pacientes se incluyen<sup>135</sup>:

- Piel oscura (fototipos III-IV): cuanto más oscura la piel, es más probable que se desarrolle hiperpigmentación postinflamatoria.
- Piel sensible y antecedentes de dermatitis.
- Piel seca con rojeces.
- Personas que trabajan al exterior.
- Pacientes con antecedentes de fotosensibilidad o hiperpigmentación postinflamatoria.
- Individuos que se encuentran medicándose con fármacos fotosensibilizantes.
- Pacientes que recientemente han sido tratados con isotretinoína.
- Pacientes perturbados.
- Pacientes con expectativas poco realistas.

## Efectos Terapéuticos del Peeling Químico

En esta fase debe **asesorarse** de forma clara y detallada al paciente y pasar un formulario de **consentimiento informado**.

Además, el especialista debe aconsejar concretamente sobre la naturaleza de la intervención, los posibles riesgos y signos de alerta, el resultado esperado, la necesidad de un mantenimiento, los cuidados en los que tiene que participar (tratamientos tópicos posteriores y medidas higiénicas) y las medidas de protección (evitar el sol, productos químicos irritantes, etc.)<sup>136</sup>. También es importante explicar los preparatorios que debe realizar previamente (mínimo una semana antes). En general, no es aconsejable que tome el sol ni realice depilaciones, otros peelings o procedimientos agresivos o irritantes para la piel.

### **Calificación médica e instalaciones**

Para la obtención de unos efectos terapéuticos satisfactorios a partir de tratamientos mediante peeling químico, debe ser un médico especializado el que realice el procedimiento. Éste debe haber completado la formación en Dermatología o bien talleres enfocados a este tipo de intervención. Por lo tanto, el profesional debe tener conocimiento adecuado sobre los diferentes agentes químicos de peeling, el proceso de cicatrización de las heridas, la técnica, así como la identificación y tratamiento de posibles complicaciones y efectos adversos<sup>137</sup>.

En cuanto a las instalaciones, el peeling químico puede realizarse con seguridad en cualquier clínica que reúna los cuidados ambulatorios propios para una cirugía dermatológica<sup>138</sup>.

### **Efectos Secundarios y Complicaciones**

A continuación una relación de los principales efectos secundarios y complicaciones que más frecuentemente han sido señalados en la literatura científica actual:

- Eritema<sup>139</sup>
  - escozor
  - Sensación de tirantez
  - Ardor leve
  - Hiperpigmentación postinflamatoria transitoria
  - Ampollas (raramente)<sup>140</sup>
  - Cicatrices Erosivas (raramente)<sup>141</sup>
  - Hipopigmentación (raramente)<sup>142</sup>: el fenol es melanotóxico, por lo que puede afectar la actividad melánica causando acromía definitiva<sup>143</sup>.
  - Eritema persistente (raramente)<sup>144 145</sup>.
  - Acné (raramente)<sup>146 147</sup>: ejemplo, el fenol.
  - Cardiotoxicidad: el fenol se absorbe de forma rápida a nivel de la circulación sistémica, por lo que podría generar problemas graves como arritmias<sup>148</sup>.
-

## 3 Objetivos

---

### Objetivo General

- **Definir los efectos terapéuticos del peeling químico sobre la piel.**

### Objetivos Específicos

- I- Conocer la evolución histórica del peeling químico.
  - II- Describir la relación entre los mecanismos de acción del peeling químico y sus efectos terapéuticos sobre la piel.
  - III- Conocer y analizar los diferentes tipos de peelings químicos y sus indicaciones en el tratamiento de la piel.
  - IV- Definir los agentes químicos como opción para el tratamiento y cuidado de la piel.
-

## 4 MATERIAL Y MÉTODOS

---

Con el presente estudio, se ha elaborado una revisión de literatura sobre los efectos terapéuticos del peeling químico en el tratamiento de la piel.

Se ha partido de una búsqueda y recopilación sistemática de fuentes bibliográficas en bases de datos de páginas médicas como Medline, Pubmed y Cochrane, revistas médicas nacionales e internacionales, libros y páginas webs médicas.

Las búsquedas se realizaron incluyendo los siguientes términos, en general:

- Chemical peel
- Chemical peel Journal
- Chemical peel effects
- Peeling químico
- Chemical peeling therapeutic effects
- Efectos terapéuticos peeling químico
- Anatomía piel
- Fisiología piel
- Indicaciones del peeling químico
- Melasma treatment
- Antiaging treatment

Así, durante dicha búsqueda, se han revisado diversas fuentes a partir de las bases de datos médicas. Se colocó en Pubmed, Medline y Cochrane la palabra clave "Chemical peeling therapeutic effects":

<b>Pubmed</b>	Resultado total= 116 artículos científicos	Se incluyen 61 artículos científicos
<b>Medline</b>	Resultado total= 36 artículos científicos	No se incluyen
<b>Cochrane</b>	Resultado total= 1 estudios	No se incluyen

Asimismo, los 61 artículos seleccionados para la elaboración del trabajo, están publicados en varias revistas científicas internacionales:

<b>REVISTAS CIENTÍFICAS EMPLEADAS PARA LA REVISIÓN DE LITERATURA</b>	
1.	Journal of Cutaneous and Aesthetic Surgery
2.	ACTAS Dermo-Sifiliográficas
3.	Clinic Dermatology
4.	Seminary of Cutaneous Medical Surgery
5.	Dermatología Venezolana
6.	Plastic Reconstructive Surgery
7.	Dermatologic Surgery
8.	Journal of Clinical and Aesthetic Dermatology
9.	Folia Dermatológica Peruana
10.	British Journal of Dermatology
11.	Journal Drugs Dermatology
12.	Journal European Academy of Dermatology and



## Efectos Terapéuticos del Peeling Químico

Venereology	
13.	Dermatología Argentina
14.	Revista de la Facultad de Medicina de la UCAM
15.	American Journal of Clinical Nutrition
16.	Revista Peruana de Dermatología
17.	Journal of Cosmetic Dermatology
18.	Est-ética
19.	Journal of American Academy of Dermatology
20.	Dermatología Venezolana
21.	Facial Plastic Surgery
22.	Journal of Dermatologic Surgery Oncologyc
23.	Asian Dermatologic Surgery
24.	International Journal of Dermatology
25.	Clinical and Cosmetically Investigation of Dermatology
26.	The Journal of Dermatology
27.	Hautarzt
28.	Laser Surgery Medical
29.	MedPre
30.	Facial Plastic Surgery Clinical North America
31.	Indian Dermatologic Online Journal
32.	Cutis
33.	Indian Journal of Dermatology
34.	Journal of Cosmetic Laser Therapy

En el caso de la búsqueda de material bibliográfico en páginas webs y a través del buscador de Internet "Google", se han colocado las siguientes palabras clave, seleccionando un total de 12 artículos en función de su nivel de evidencia y grado de recomendación, que se incluyen para la revisión de literatura.

<b>Chemical peel</b>	1.960.000 resultados	No se incluye
<b>Chemical peel Journal</b>	546.000 resultados	Se revisan los 50 primeros. Se incluyen 3.
<b>Chemical peel effects</b>	1.270.000 resultados	Se revisan los 50 primeros. Se incluyen 3.
<b>Melasma treatment</b>	669.000 resultados	Se revisan los 50 primeros. Se incluyen 3.
<b>Antiaging treatment</b>	12.900.000 resultados	No se incluyen
<b>Peeling químico</b>	457.000 resultados	Se revisan los 50 primeros. Se incluye 1.
<b>Efectos terapéuticos peeling químico</b>	55.7000 resultados	Se revisan los 50 primeros. Se incluye 1.
<b>Anatomía piel</b>	873.000 resultados	Se revisan los 50 primeros. Se incluye 1.
<b>Fisiología piel</b>	516.000 resultados	No se incluyen
<b>Indicadores peeling químico</b>	21.700 resultados	No se incluyen

## Efectos Terapéuticos del Peeling Químico

Además, se han consultado un total de 8 libros para la obtención de definiciones sobre peeling químico y agentes exfoliantes. Así, se incluyeron un total de 6 ejemplares.

A continuación, se describen los criterios de inclusión y de exclusión empleados en esta búsqueda de material bibliográfico:

### Criterios de inclusión

- Estudios epidemiológicos publicados en revistas científicas cuya línea de investigación se centra en los efectos terapéuticos del peeling químico, tipos de exfoliantes, tolerabilidad, indicaciones y eficacia terapéutica, y que contemplen ambos sexos en sus poblaciones de estudio.
- Artículos publicados en páginas web cuyo rigor está constatado con el refuerzo de fuentes bibliográficas que sustentan su contenido, y que además se centran en la historia del peeling químico, tipos de exfoliantes, efectos terapéuticos y anatomía de la piel.
- Páginas web con imágenes e ilustraciones sobre el peeling químico que citan sus fuentes.
- Libros que ofrecen definiciones sobre el peeling químico.
- Idiomas: castellano e inglés.
- Antigüedad: se incluyen las fuentes a partir del año 2000.

### Criterios de exclusión

- Estudios y artículos con carencias en su contenido, rigor y sin bibliografía.
- Opiniones de autor.
- Material cuyo contenido no es relevante para el desarrollo del tema del trabajo.

- Antigüedad: anterior al año 2000 (a excepción de las fuentes sobre historia y evolución del peeling químico, que datan con anterioridad).

En total, se han obtenido 79 referencias bibliográficas diferentes:

- 61 artículos científicos publicados en revistas.
- 12 artículos científicos publicados en páginas webs médicas.
- 6 libros.

## Nivel de evidencia

**I<sup>a</sup>**: La evidencia proviene de metaanálisis de ensayos controlados, aleatorios, bien diseñados

**I<sup>b</sup>**: La evidencia proviene de, al menos, un ensayo controlado aleatorio

**II<sup>a</sup>**: La evidencia proviene, de, al menos, un estudio controlado bien diseñado sin aleatorizar

**II<sup>b</sup>**: La evidencia proviene de, al menos, un estudio no completamente experimental, bien diseñado, como los estudios de cohortes

**III:** La evidencia procede de estudios descriptivos no experimentales bien diseñados, como estudios comparativos, estudios de correlación o estudios de casos y controles.

**IV:** La evidencia proviene de documentos u opiniones de comités de expertos o experiencias clínicas de autoridades de prestigio o los estudios de series de casos.

De los artículos seleccionados, el nivel de evidencia correspondiente es el siguiente:

<b>NUMERO DE ARTÍCULOS</b>	<b>NIVEL DE EVIDENCIA</b>
	Ia
	Ib
7	IIa
18	IIb
7	III
121	Iv

---

## 5 Resultados

---

Para el **Análisis de Resultados** se han seleccionado del total, 13 artículos científicos que corresponden a 13 estudios experimentales (12 publicados de revistas médicas y 1 en página web).

### Efecto rejuvenecedor

El peeling químico está especialmente indicado en el tratamiento de defectos y problemas característicos del envejecimiento de la piel:

- El estudio de Vera et al (*Vera JL, López LY, Torres Z. Los alfa hidroxiácidos: sus usos terapéuticos en Dermatología. Dermatología Venezolana 1995; 33(4): 145-48*), ofrece una visión sobre el mecanismo de acción del peeling químico mediante AHA en el efecto rejuvenecedor de la piel:
  1. Estimulación de la proliferación de fibroblastos.
  2. Incremento en la producción de glucosaminoglicanos.
  3. Estimulación de la síntesis de fibras de colágeno de la dermis.
  4. Estimulación de la síntesis de fibras de elastina de la dermis.
  
- El equipo de Mêne et al (*Mêne R, Rubens W, Moraes P, Mendonça O. Peelings Químicos combinados. Recuperado en noviembre de 2014 de <http://www.owl-ind.com.br/pdf/files/peelingscombinados.pdf>*) describen el efecto rejuvenecedor

- de los exfoliantes químicos combinados, dotándolos de efecto peeling superficial y efecto estimulador profundo, en forma de vasodilatación.
- Autores como Landau (*Landau M. Combination of chemical peelings with botulinum toxin injections and dermal fillers. J Cosmet Dermatol. 2006; 5 (2):121-126*), han demostrado los beneficios y efectos sinérgicos de la combinación a partir de exfoliantes químicos junto con otros procedimientos cosméticos (inyecciones de toxina botulínica y rellenos dérmicos) en el tratamiento de arrugas superficiales a medias y otros signos propios del fotoenvejecimiento. Los pacientes que acudieron a la clínica para realizarse dichos tratamientos, fueron evaluados clínicamente y fotográficamente con el objetivo de obtener un seguimiento significativo de su evolución facial y de los niveles de satisfacción de los individuos. El autor señala la combinación de estos procedimientos de rejuvenecimiento facial incrementan de forma significativa los índices de satisfacción de los pacientes, además de tratarse de técnicas de fácil manejo para los profesionales médicos.
- Ese mismo año, Fournier et al (*Fournier N, Fritz K, Mordon S. Use of nonthermal blue (405- to 420-nm) and near-infrared light (850- to 900-nm) dual-wavelength system in combination with glycolic acid peels and topical vitamin C for skin photo rejuvenation. DermatolSurg. 2006; 32 (9):1140-1146*), realizan una investigación en la que someten a sus pacientes del grupo A, a exposiciones de luz (405- to 420-nm) junto con el peeling de ácido glicólico y vitamina C en crema y de forma

- diaria y, a los del grupo B a mascarillas de vitamina C y ácido glicólico. Los resultados mostraron una reducción importante del tamaño de los poros y las arrugas y una mejora del aspecto general y luminosidad del cutis en el grupo A. En cambio, en el grupo B se observaron una mejora en el tamaño de los poros y arrugas, pero no el aumento de la luminosidad.

### Efecto despigmentante

En los últimos 5 años, son muchos los estudios publicados sobre el efecto despigmentante del peeling químico. A continuación cuatro ejemplos significativos y su comparación en la literatura científica actual centrada en el estudio del melasma y su tratamiento:

Autores	Número de pacientes y tipo de piel	Grupo 1	Grupo 2	Resultado
<b>Safoury et al. 2009<sup>149</sup></b>	20 mujeres	Jessner+ TCA al 15%	TCA al 15%	Mejor resultados en la solución de combinación
<b>Kumari et al. 2010<sup>150</sup></b>	40 mujeres indias	Ácido glicólico 20-35%	TCA 10-20%	Aclaramiento de melasma en 75% casos con los dos agentes químicos.
<b>Sobhi et al. 2012<sup>151</sup></b>	14 pacientes, tipo IV-V	Ácido glicólico al 70%	Vitamina C (nanosomal)	Mejor respuesta de tratamiento con vitamina C
<b>Hong et al. 2012<sup>152</sup></b>	18 pacientes coreanos	1550nm láser	TCA 15%	Sin diferencias significativas entre ambos grupos



- El equipo de Kakudo et al (*Kakudo N, Kushida S, Suzuki, K, Kusumoto K. Effects of glycolic acid chemical peeling on facial pigment deposition: Evaluation using novel computer analysis of digital-camera-captured images. Journal of Cosmetic Dermatology 2013; 12(4): 281-286*) ha realizado un estudio sobre 23 mujeres para determinar el efecto despigmentante del peeling químico mediante ácido glicólico. Se realizó un análisis de la piel de las participantes empleando unos programas informáticos (Robo CS 50 y Clinica Suite de 2,1) para revisar cada parámetro del área facial post-tratamiento. En sus resultados señalan una reducción significativa de las áreas clasificadas como "poco pigmentadas", por lo que concluyeron que el ácido glicólico tiene un efecto despigmentante moderado.
- En otra investigación de Godse, (*KV Godse. Triple combination of hydroquinone, Tretinoin and mometasone furoate with glycolic acid peels in melasma. Indian Journal of Dermatology 2009; 54(1): 92-3*), 10 pacientes con melasma fueron tratados con una combinación en serie de tretinoína al 0.05%, hidroquinona al 4% y furoato de mometasona al 0.1%. Seguidamente se aplicaron mascarillas de ácido glicólico al 57% a intervalos de 3 semanas y tiempo de tratamiento de 2-6 minutos. A partir de la cuarta sesión de mascarilla, se observaron mejoras significativas y reducción del melasma en todos los sujetos, sin presentarse efectos secundarios.
- En 2010, varios autores se centraron en el tratamiento blanqueador de las cicatrices postacné; autores como Sachdeva (*Sachdeva S. Lactic acid peeling in superficial acne scarring in*

- *Indian skin. Journal cosmetic Dermatology 2010; 9: 246-8.*), han investigado a través de un estudio piloto, los efectos del peeling de ácido láctico puro para mejora de las cicatrices de acné superficial. Los pacientes obtuvieron una buena respuesta (mejora significativa >50%) en cuatro pacientes, mientras que los pacientes que el resto (3 individuos), (<50%), es decir, tuvieron una mejora moderada.
- En esa misma línea de estudio, Bhardwaj y Khunger (*Bharwaj D, Khuger N. An assessment of the efficacy and safety of CROSS Technique with 100% TCA in the management of ice pick acne scars. Journal Cutan Aesthet Surg 2010; 3: 93-6.*), llevaron a cabo un estudio piloto para evaluar la eficacia y seguridad del TCA al 100% en pacientes asiáticos de piel oscura. Todos los individuos tuvieron de buenos a excelentes resultados, no obstante, un paciente no mostró mejora significativa (notó un efecto reducido en los tres primeros meses).

### Efecto comedolítico, antibacteriano y modulador de la secreción sebácea

Varios estudios sobre peeling químico se han centrado en el tratamiento del acné y sus secuelas en la última década.

- En 2008, Kessler et al (*Kessler E, Flanagan K, Chia C, Rogers C, Glaser DA. Dermatologic Surgery 2008; 34(1): 45-50.*), sometieron a estudio veinte pacientes en una investigación a

## Efectos Terapéuticos del Peeling Químico

- doble ciego, aleatorizado y controlado. Se aplicó ácido glicólico al 30% en la mitad de la cara y, en la mitad contralateral, una mascarilla de ácido salicílico al 30%, cada 2 semanas y durante 6 tratamientos en total. Los resultados obtenidos mostraron que ambos peelings químicos fueron eficaces, especialmente a partir de la segunda sesión ( $p < 0.05$ ) y no destacaron diferencias significativas en la eficacia en comparación de los dos tratamientos exfoliantes.
- Garg y Sinha, en 2009 (*Garg VK, Sinha S. Glycolic acid peels versus salicydic-mandelic acid peels in active acne vulgaris and post-acne scarring and hyper pigmentation: A comparative study. Dermatologic Surgery 2009; 35: 59-65.*), en un estudio abierto, no aleatorio, emplearon una mascarilla de ácido glicólico en comparación con otra mascarilla de ácido salicílico y ácido mandélico. Ambos procedimientos obtuvieron una reducción significativa del acné, pero la opción de mascarilla de ácido salicílico más ácido mandélico fue estadísticamente más eficaz que la mascarilla de ácido glicólico, sobre todo a partir de las 12 semanas de tratamiento en adelante.
- Recientemente, Takenaka et al (*Takenaka Y, Hayashi N, Takeda M, et al. Glycolic acid chemical peeling improves inflammatory acne eruptions through its inhibitory and bactericidal effect of Propionibacterium acnes, Journal of Dermatology 2012; 39: 350-4*), revelaron efecto antibactericidas (para *Propionibacterium acnes*) in vitro en pacientes tratados con ácido glicólico al 35%. Se obtuvo una reducción del número de bacterias propiónicas en las mejillas de los pacientes en comparación con el grupo control. Demostraron así que el ácido

- glicólico tiene una función inhibidora del crecimiento de las bacterias propiónicas y consigue una mejora significativa del acné inflamatorio.

### Efecto preventivo de fotocarcinogénesis

- El grupo de Investigación de Abdel M et al (*Abdel M, Funakasa Y, Kamo T, et al. Effect of chemical peeling on photocarcinogenesis. The Journal of Dermatology 2010; 37(10): 864-72*), ha evaluado el efecto foto-quimiopreventivo de varios agentes químicos exfoliantes de uso clínico en ratones sin pelo irradiados con rayos ultravioletas. Se empleó ácido glicólico al 35% disuelto en agua destilada, ácido salicílico al 30% disuelto en etanol y TCA al 35% en agua destilada. La formación de tumores se evaluó cada semana y se extrajeron muestras cutáneas en las áreas tratadas para posterior vigilancia en microscopio, además de la valoración de la expresión de p53 y del ARNm de la ciclooxigenasa-2. También se evaluó el nivel sérico de prostaglandina E2. En sus resultados obtuvieron una reducción de la formación de tumores con todos los tipos de peeling químicos. Todo ello indica que la exfoliación química con ácido glicólico, ácido salicílico y TCA podría servir como métodos preventivos de tumor cutáneo mediante la eliminación de las células foto-agredidas.
- En 2012, Madrula y Sacchidanand (*Madrula PR, Sacchidanand S. Split-face comparative study of 70% trichloroacetic acid and 80% phenol spot peel in the treatment of freckles. Journal*

- *Cutan Aesthetic Surgery 2012; 5: 261-5*), con el objetivo de investigar y comparar la eficacia del peeling TCA (70%) y fenol (80%) en el tratamiento de léntigos y lesiones cutáneas precancerosas, realizaron un estudio prospectivo durante un año, en pacientes con léntigos en el rostro. En el lado derecho de la cara, los léntigos se trataron con TCA (70%) y en el izquierdo con fenol 80(%). Se evaluó la evolución semanalmente durante tres semanas de forma subjetiva y objetiva, mediante fotografía de los dos lados del rostro de los pacientes. En los resultados se obtuvo un 75% de aclaramiento completo (90-100%) de las lesiones tratadas. Cuatro pacientes (con tipo de piel más oscura), presentaron hiperpigmentación y se notó recurrencia donde se aplicó TCA. Los autores concluyeron que tanto el TCA como el fenol son igualmente exfoliantes químicos eficaces en el tratamiento de los léntigos en sujetos de piel clara. Además, señalan que ambos procedimientos son alternativas económicas.

### Artículos publicados en revistas médicas

**Anitha B. Prevention of Complications in chemical peeling. Journal of Cutaneous and Aesthetic Surgery 2010; 3(3): 186-88.**

A partir de este articulo hemos obtenido parte de la definición del concepto de "peeling químico" y su mecanismo de acción sobre la piel.

## Efectos Terapéuticos del Peeling Químico

El peeling químico es un tipo de terapia no quirúrgica empleada en diversas especialidades, que consiste en la eliminación de una parte del cutis de forma más o menos profunda, que viene determinada por el tipo sustancia química queratolítica corrosiva utilizada y que provoca una posterior descamación o exfoliación cutánea. Así, se produce un efecto de regeneración de la piel, que conlleva una renovación de la matriz dérmica.

Como cualquier otra técnica, la exfoliación química puede conllevar algunos efectos secundarios (cicatrices, hiperpigmentación, etc.), que pueden ser evitados mediante una selección correcta de los agentes químicos, el asesoramiento adecuado al paciente y el conocimiento y experiencia del procedimiento técnico.

**Erbagci Z, Akçali C. Biweekly serial glycolic acid peels vs long-term daily use of topical low-strength glycolic acid in the treatment of atrophic acne scars. *Int J Dermatol* 2000; 39(10): 789-94.**

Erbagci y Akçali han estudiado la eficacia del peeling químico a partir de ácido glicólico en crema (15% utilizado diariamente) y en mascarilla (70%, 1 vez cada 2 semanas) en el tratamiento de cicatrices postacné. Los autores demuestran una mayor eficacia en el grupo tratado con mascarilla de ácido glicólico al 70%.

**Fachin R, Facchin C, Pribyl R, et al. Técnicas de rehabilitación en cicatrices de acné. *Dermatología Venezolana* 1990; 28(2)**

Se ha utilizado este artículo para definir parte de las indicaciones del peeling químico.

## Efectos Terapéuticos del Peeling Químico

En la actualidad, las principales indicaciones de la exfoliación química según datos de la bibliografía son: arrugas faciales, fotoenvejecimiento facial, cicatrices postacné, melasma, hiperpigmentaciones, queratosis actínicas múltiples, queilitis actínica, xantelasmas, queratosis seborreica, verrugas planas, acné rosácea y trastornos de la piel postirradiación.

**Fabbrocini G, De Padova MP, Tosti A. Chemical peels: what's new and what isn't new but still Works well. *Facial Plastic Surgery* 2009; 25(5): 329-36.**

En 2009 Fabbrocini, De Padova y Tosti, clasifican las exfoliaciones con este AHA en:

- (a) Superficial (30%-50% ácido glicólico, aplicado durante 1-2 minutos).
- (b) Media (70% ácido glicólico, 3-15 minutos).

**Fournier N, Fritz K, Mordon S. Use of nonthermal blue (405- to 420-nm) and near-infrared light (850- to 900-nm) dual-wavelength system in combination with glycolic acid peels and topical vitamin C for skin photo rejuvenation. *DermatolSurg.* 2006; 32 (9):1140-1146**

Han realizado una investigación en la que someten a sus pacientes del grupo A, a exposiciones de luz (405- to 420-nm) junto con el peeling de ácido glicólico y vitamina C en crema y de forma diaria y, a los del grupo B a mascarillas de vitamina C y ácido glicólico. Los resultados mostraron una reducción importante del tamaño de los poros y las arrugas y una mejora del aspecto general y luminosidad del cutis en el grupo A. En cambio, en el grupo B se observaron una

mejora en el tamaño de los poros y arrugas, pero no el aumento de la luminosidad.

**Kakudo N, Kushida S, Suzuki, K, Kusumoto K. Effects of glycolic acid chemical peeling on facial pigment deposition: Evaluation using novel computer analysis of digital-camera-captured images. *Journal of Cosmetic Dermatology* 2013; 12(4): 281-286**

El equipo de Kakudo et al ha realizado una investigación sobre 23 mujeres para determinar el efecto despigmentante del peeling químico mediante ácido glicólico. Se realizó un análisis de la piel de las participantes mediante unos programas informático (Robo CS 50 y Clinica Suite de 2,1) para revisar cada parámetro del área facial post-tratamiento. En sus resultados señalan una reducción significativa de las áreas clasificadas como "poco pigmentadas", por lo que concluyeron que el ácido glicólico tiene un efecto despigmentante moderado.

**Kessler E, Flanagan K, Chia C, et al. Comparison of alpha- and beta- hydroxi acid Chemical peels in the treatment of mild to moderately severe facial acné vulgaris. *Dermatologic Surgery* 2008; 34(1): 45-50.**

Este equipo comparó la eficacia del peeling de ácido glicólico al 30% frente al ácido salicílico al 30%, en el tratamiento del acné y sus secuelas. Los investigadores observaron que ambos métodos consiguieron mejorar el aspecto del acné, sin embargo, encontraron una mejor eficacia sostenida, mejor tolerancia y menos efectos secundarios en el tratamiento mediante ácido salicílico.



**Landau M. Cardiac complications in deep chemical peels. *Dermatologic Surgery* 2007; 33: 190-193.**

Landau habla del efecto cardiotóxico del fenol; este agente químico se absorbe de forma rápida a nivel de la circulación sistémica, por lo que podría generar problemas graves como arritmias.

**Madrula PR, Sacchidanand s. Split-face comparative study of 70% trichloroacetic acid and 80% phenol spot peel in the treatment of freckles. *Journal Cutan Aesthetic Surgery* 2012; 5: 261-5**

En 2012, con el objetivo de investigar y comparar la eficacia del peeling TCA (70%) y fenol (80%) en el tratamiento de pecas y lesiones cutáneas precancerosas, esta pareja realizó un estudio prospectivo durante un año, en pacientes con pecas en el rostro. En el lado derecho de la cara, se trataron las pecas con TCA (70%) y en el izquierdo con fenol 80(%). Se evaluó la evolución semanalmente durante tres semanas de forma subjetiva y objetiva mediante fotografía de los dos lados del rostro de los pacientes. En los resultados se obtuvo un 75% de aclaramiento completo (90-100%) de las lesiones tratadas. Cuatro pacientes (con tipo de piel más oscura), presentaron hiperpigmentación y se notó recurrencia donde se aplicó TCA. Los autores concluyeron que tanto el TCA como el fenol son igualmente exfoliantes químicos eficaces en el tratamiento de las pecas en sujetos de piel clara. Además, señalan que ambos procedimientos son alternativas económicas.

**Mero MC, Moncayo C, Centeno J, et al. Effectiveness of kojic acid in the treatment of melasma in women during the climacteric period. *MedPre* 2012; 2(1): 75-84.**

En este estudio científico se observa que el ácido kójico en solución al 0.1% no presenta una respuesta terapéutica excelente en las pacientes climatéricas; un 68% de la muestra (17 pacientes) muestran una respuesta terapéutica buena, mientras que el 28% (7 pacientes) presentan una despigmentación regular y un 4% (1 paciente) no obtiene ningún resultado por abandono de las sesiones. En esta misma investigación tampoco se presentan reacciones adversas.

**Navarrete G. Histología de la piel. *Revista de la Facultad de Medicina de UCAM* 2003; 46(4): 130-33.**

Una piel en buen estado protege contra agresiones mecánicas, químicas, tóxicas, temperaturas extremas, radiaciones y patógenos. Además, esta estructura corporal es imprescindible para el correcto equilibrio de los fluidos corporales, actuando como barrera ante la posible pérdida de líquidos (pérdida transcutánea de agua), el mantenimiento de la temperatura corporal y la transmisión sensitiva (funciones como el tacto, la presión, la temperatura y el dolor).

**Rendon M, Berson D, Wang B, et al. Evidence and considerations in the application of chemical peels in skin disorders and aesthetic resurfacing. *Journal of Clinical and Aesthetic Dermatology* 2010; 3(7): 32-43.**

La profundidad del peeling químico va a determinar la eficacia y los posibles efectos secundarios, junto con su grado de severidad. El equipo de Rendon et al clasifican los exfoliantes químicos de la siguiente manera:

## Efectos Terapéuticos del Peeling Químico

- *Peeling superficial*: con profundidad de acción que abarca desde la capa granular a la dermis papilar. Elimina la epidermis sin necrosis, causando la renovación de la capa más exterior de la piel y el cierre de poros.

Los agentes químicos disponibles para conseguir esta reacción son el ácido glicólico 20-70%, ácido tricloro acético (TCA) 10%-25%, solución de Jessner, el ácido salicílico, el ácido pirúvico la pasta de Unna y la nieve carbónica.

- *Peeling medio*: alcanza hasta dermis reticular superior. Los agentes disponibles son TCA al 35%-50%, TCA 35% combinado con CO<sub>2</sub> sólido, ácido glicólico al 70% o solución de Jessner.

- *Peeling Profundo*: generalmente llamado peeling fenol. Emplea agentes químicos de mayor agresividad, llegando a eliminar la epidermis y causando también cierta inflamación en dermis (éste puede llegar hasta la dermis reticular media).

El agente químico que más frecuentemente se emplea es la solución de Baker-Gordon a base de fenol.

El peeling químico puede combinarse de forma segura con otros procedimientos de rejuvenecimiento (microdermoabrasión, láser, etc.), garantizando una mejor adaptación a las necesidades estéticas y terapéuticas del paciente.

Por lo tanto, el médico puede personalizar cada tratamiento en función del paciente y ofrecer terapias más individualizadas y efectivas.

**Sandoval B. Aplicaciones de los hidroxiácidos en Dermatología Cosmética. *Folia Dermatológica Peruana* 2001; 12(1).**

## Efectos Terapéuticos del Peeling Químico

Como principal representante de los BHA está el ácido salicílico, que es un ácido carboxílico aromático orgánico con un grupo hidróxido en la posición beta. Es una sustancia liposoluble por lo que es capaz de ingresar en el medio de la unidad sebácea, provocando la exfoliación en zonas grasas del rostro y cuerpo.

**Vera JL, López LY, Torres Z. Los alfa hidroxiácidos: sus usos terapéuticos en Dermatología. *Dermatología Venezolana* 1995; 33(4): 145-48.**

Inicialmente los AHA se emplearon en el tratamiento de afecciones y desórdenes de la queratinización, sobre todo hiperqueratosis. Estos agentes disminuyen la cohesión entre los corneocitos, sin causar destrucción de los mismos a diferencia de otros agentes queratolíticos como ácidos y álcalis fuertes como la urea, etc. Esto es así debido a que los AHA disminuyen las fuerzas de atracción entre los corneocitos, explicándose según el principio de fuerzas de atracción; *“la fuerza de atracción entre dos cargas eléctricas opuestas es directamente proporcional a la magnitud de las cargas e inversamente proporcional al cuadrado de la distancia que la separa”*.

### **Artículos publicados en páginas web médicas**

**Francés L, Leira M, Bouret M, et al. Peeling químico. Academia Española de Dermatología y Venereología (2012). Extraído de <http://www.aedv.es/profesionales/investigacion-y-proyectos/wikiderma/tecnicas/peeling-quimico>**

Según este equipo que componen parte de la Academia Española de Dermatología y Venereología, en el tratamiento de exfoliación química con fines terapéuticos y cosméticos, las sustancias queratolíticas más frecuentemente empleadas por los profesionales especialistas en Medicina Estética y Dermatología son los alfa-

## Efectos Terapéuticos del Peeling Químico

hidroxiácidos (AHA), los beta-hidroxiácidos (BHA), el ácido tricloroacético (TCA) y el fenol (ácido carbólico).

**Cirugía ASOP. (2009). Recuperado de <http://www.plasticsurgeryorg/stats/2008-estetica-plastica-reconstructive-statisticspdf>.**

Según los datos que señalan este artículo, la Sociedad Americana de Cirugía Plástica ha informado que, desde el año 2008, sus miembros han realizado más de 1 millón de procedimientos mediante peeling químico.

**Historia el peeling. Neostrata. (2012). Recuperado de [http://www.peeling.neostrata.es/historia\\_de\\_peeling.php](http://www.peeling.neostrata.es/historia_de_peeling.php)**

En el antiguo Egipto se utilizaban diversos sistemas para conseguir un rostro más joven y cuidado. Por todos son conocidos los famosos baños de leche fermentada de Cleopatra, cuyo objetivo era mejorar el aspecto de la piel a través del ácido láctico. En esa misma civilización, las mujeres se frotaban la piel con polvo de alabastro, con fines exfoliantes y en el Imperio Romano y en las cortes europeas del siglo XVIII, se utilizaba el vino fermentado que contiene ácido tartárico, con diversos fines cosméticos y terapéuticos.

**Mêne R, Rubens W, Moraes P, Mendonça O. Peelings Químicos combinados. Recuperado en noviembre de 2014 de [http://www.owl-ind.com.br/pdf files/peelingscombinados.pdf](http://www.owl-ind.com.br/pdf_files/peelingscombinados.pdf)**

Se ha tenido en cuenta este artículo para la obtención de nueva información sobre los últimos peelings que se comercializan.

## Efectos Terapéuticos del Peeling Químico

En esta línea, cabe destacar que en los últimos años han aparecido nuevos agentes químicos desarrollados por diversos investigadores, los cuales combinan diferentes agentes, buscando el sinergismo y mejores resultados. Un ejemplo es la unión de ácido glicólico (un alfa-hidroxiácido) con ácido salicílico (un beta-hidroxiácido).

El mecanismo que dota de efecto rejuvenecedor, despigmentante y antiarrugas al ácido glicólico, es el mismo que el del ácido ascórbico. El ácido ascórbico es un derivado de los AHA y múltiples estudios han demostrado su acción estimuladora sobre la síntesis de fibras de colágeno y disminución en la producción de melanina.

**Guillén C. Avances en el tratamiento del cáncer cutáneo. (2006). Recuperado de <http://www.ramcv.com/Dicursos/Dr.Guillen.pdf>**

En los últimos años se han reportado otros efectos terapéuticos importantes del exfoliante químico.

Ciertos expertos han incluido el peeling químico como terapia dentro de sus protocolos para el Cáncer cutáneo No-Melanoma (CCNM), aunque en la práctica clínica tenga más presencia en el tratamiento de la Queratosis Actínica (QA), casi siempre después del curetaje previo y unido a otras clases de terapias, con el objetivo de conseguir la curación con el mejor resultado estético posible.

## Libros

**Grupo Océano. Diccionario de Medicina Océano Mosby. (2006). Piel. Barcelona: MMV editorial Océano.**

La piel es una membrana resistente y flexible que recubre toda la extensión corporal. Es el mayor órgano del cuerpo humano, mide de 1.6 a 1,9 m<sup>2</sup> y pesa alrededor de 2 kg.

Además, considerada una de las estructuras más importantes, tanto por su tamaño como por sus funciones y repercusión en las relaciones interpersonales.

**Van Scott EJ, Yu RJ. Substances that modify the stratum corneum by modulating its formation. En: Frost P, Horwitz SN (eds). Principles of cosmetic for the dermatologist. St. Louis: CV Mosby, 1982. 70-74.**

En las últimas décadas y sobre todo, a partir de las aportaciones de Van Scott en el uso terapéutico de los alfa-hidroxiácidos (AHA), empieza el gran desarrollo del peeling químico, popularizándose e instaurándose como método de elección en el tratamiento de muchas de las afecciones cutáneas y estéticas de la piel.

## 6 Discusión

---

El peeling químico es, desde hace décadas, uno de los métodos con fines cosméticos y terapéuticos más utilizados en el tratamiento de defectos cutáneos y estéticos, principalmente del rostro. Actualmente, disponemos de más de 50 tipos de peeling con posibilidad de diferente combinación de agentes químicos.

Aunque recientemente ha crecido la llegada de nuevos dispositivos y terapias destinadas al rejuvenecimiento de la piel, el exfoliante químico ha conseguido resistir al paso del tiempo. Esto es así debido a la diversidad de indicaciones estéticas y dermatológicas, su bajo coste, el fácil manejo de su técnica y la versatilidad de tratamiento que ofrece, ya que permite tratar la piel a diferentes niveles de profundidad (superficial, medio y profundo) con diversos métodos de aplicación (mascarilla, gel, crema, etc.). Las últimas cifras de la sociedad americana de cirugía plástica lo sitúan como el segundo tratamiento más solicitado tras la toxina botulínica.

En el peeling químico, la obtención de efectos terapéuticos y, por lo tanto de éxito, depende de una serie de factores destacables: valoración y definición correcta del problema cutáneo o estético, asesoramiento al paciente, cuidados posteriores y prevención de



## Efectos Terapéuticos del Peeling Químico

posibles efectos secundarios, así como el grado de conocimiento de la técnica por parte del profesional.

Creemos que es de suma importancia la preparación de la piel en régimen domiciliario por el paciente con alfa o betahidroxiácidos y ácido retinoico, básicamente, como mínimo 14 días en aplicación nocturna antes de practicar la técnica en consulta, con la finalidad de conseguir una mayor homogenización de las distintas regiones faciales, logrando posteriormente mejores resultados.

En caso de tratamiento de las hiperpigmentaciones (melasma, cloasma, léntigos, etc...) lo combinamos con: hidroquinona al 2-3% (actúa bloqueando la tirosinasa), ácido kójico 5% (bloquea la tirosinasa e inhibe la actividad tauomerasa), ácido fítico y arbutina.

Estos principios activos, se pautan solos o en combinación. Se continúan aplicando después del tratamiento en consulta.

Orlandi C, Morán G., en su estudio comparativo de tratamientos despigmentantes, destacan buenos resultados con hidroquinona en concentración 2 y 4% en el tratamiento del **melasma** o **cloasma facial**<sup>30</sup>. Las ventajas que nosotros hemos apreciado en el ácido azelaico versus hidroquinona, es que no irrita tanto y solo despigmenta en zonas de hiperpigmentación, mientras que no ocurre en la hidroquinona, pudiendo aparecer despigmentación en confeti.

Para el tratamiento de la rosácea, el uso de ácido azelaico (20%), en combinación con ácido mandélico (10%), es altamente efectivo por sus cualidades bacteriostáticas, seborreguladoras (inhibe la 5 alfa reductasa), capta radicales libres, tiene actividad enzimática antitirosinasa y antimitocondrial. El uso de ambos, solos o combinados, son útiles en el tratamiento de la rosácea pústulo-inflamatoria y pieles muy sensibles.

## Efectos Terapéuticos del Peeling Químico

Hexsel et al, señalan que también deben considerarse aspectos étnicos y el fototipo de piel, sobre todo en el tratamiento de discromías, melasma y cicatrices, puesto que en determinados casos, el peeling no será el procedimiento de elección<sup>153</sup>. En casos de fototipos oscuros, no se han observado casos de hiperpigmentación postinflamatoria con el ácido mandélico.

Se ha comprobado últimamente que muchos melasmas presentan un componente vascular en el que hay un aumento de tamaño y densidad de los vasos. El uso en los últimos años de ácido tranexámico se ha mostrado efectivo para este tipo de pigmentaciones, no solo actuando sobre la tirosinasa, sino que reduce la liberación de factores angiogénicos (VEGF) y antiinflamatorio, por disminuir la producción de ácido araquidónico.

En la prevención del cloasma del embarazo, utilizamos la combinación de arginina (derivado de la caña de azúcar) y ácido láctico.

A la hora de realizar un peeling, se deben valorar las características de la piel, el área de tratamiento, la seguridad, el tiempo de aplicación, etc <sup>27</sup>. Hexsel et al, señalan que también deben considerarse aspectos étnicos y el fototipo de piel <sup>28</sup> . Habría que añadir otros aspectos no menos importantes como el tiempo de contacto y masajeo en caso de textura gel del peeling y la cantidad de agente químico aplicado ( por capas) y presión en la textura solución.

Otros aspectos a destacar del peeling, son la concentración de los activos (a mayor concentración, mayor potencia , efectividad e irritabilidad) y el ph , de manera que si este es menor al pKa, es más potente.

En cuanto al artículo en el cual algunos autores sugieren que la mezcla de diferentes peelings químicos no ofrecen diferencia

## Efectos Terapéuticos del Peeling Químico

significativas en comparación a si se emplean por separado<sup>89</sup>, en la actualidad, el uso de peelings combinados, es pauta común en la práctica diaria, debido a la sinergia y a la mejora de los resultados.

Así también en la contraindicación de realizar peelings a los pacientes en tratamiento con isotretionina oral en los últimos 6 meses<sup>67,68</sup>, sí se puede combinar con este tratamiento, el uso de ácido salicílico en solución alcohólica al 25% con un ph de 2,0.

El efecto rejuvenecedor parece residir en cuatro acciones o mecanismos de actuación; estimulación de la proliferación de fibroblastos, incremento en la producción de glucosaminoglicanos, estimulación de la síntesis de fibras de colágeno y elastina de la dermis. Dichas acciones podrían verse beneficiadas del efecto sinérgico fruto de la unión del peeling químico junto con otras técnicas empleadas, en el tratamiento de signos de envejecimiento (arrugas superficiales a medias, poros dilatados o déficit de luminosidad en el rostro).

Centrándonos en el efecto preventivo de fotocarcinogénesis de los exfoliantes químicos, cabe destacar que, aunque existe poca literatura científica al respecto y, los estudios experimentales publicados no reflejan los índices de recurrencia de las lesiones tratadas, algunos autores han investigado el efecto preventivo del peeling químico en el desarrollo de tumores cutáneos. Así, en esta revisión de bibliografía se han destacado dos estudios con resultados satisfactorios; en el primero<sup>101</sup> se determinó una reducción de la formación de tumores con todos los métodos (ácido glicólico y TCA) y en el segundo<sup>66</sup>, un aclaramiento de las pecas casi total (90-100%) utilizando TCA y fenol.

Ante este análisis, quizás sería conveniente evidenciar la evolución de los casos sometidos a estudio, con el objetivo de despejar dudas

sobre posibles recurrencias, tolerabilidad y eficacia terapéutica de los diferentes exfoliantes químicos a largo plazo. No obstante, se ha evidenciado que existe una estimulación de la proteína <sup>P53</sup> y las células de Langerhans con aumento de la función inmunitaria de respuesta frente a la irradiación UV. Cabe destacar la existencia de personas con déficit congénito de P53, en las que este efecto terapéutico no sería efectivo.

Por último, otro aspecto que merece especial mención, es el efecto del peeling químico en combinación con otras técnicas actuales, más o menos invasivas y con fines cosméticos o terapéuticos (inyecciones de toxina botulínica, rellenos dérmicos, acción sinérgica de dos o más agentes químicos, etc). En esta revisión, los estudios experimentales que han empleado más de un sistema, han obtenido buenos resultados y han podido demostrar su efecto terapéutico.

## 7 Conclusión

---

Existe evidencia científica de que el peeling químico tiene diversos efectos terapéuticos sobre la piel: efecto rejuvenecedor, despigmentante, comedolítico, antibacteriano, modulador de la secreción sebácea y efecto preventivo de fotocarcinogénesis.

## 8 Referencias Bibliográficas

---

<sup>1</sup> Berson DS, Cohen JL, Rendon MI, et al. Clinical role and application of superficial Chemical peels in today's practice. *Journal Drugs Dermatology* 2009; 8(9): 803-11. (IV)

<sup>2</sup> Francés L, Leira M, Bouret M, et al. Peeling químico. Academia Española de Dermatología y Venereología (2012). Extraído de <http://www.aedv.es/profesionales/investigacion-y-proyectos/wikiderma/tecnicas/peeling-quimico>

<sup>3</sup> Anitha B. Prevention of Complications in chemical peeling. *Journal of Cutaneous and Aesthetic Surgery* 2010; 3(3): 186-88.

<sup>4</sup> Peeling químico. Sociedad Española de Cirugía Plástica Reparadora y Estética (SECPRE) Consultado en 2014. Extraído de <http://www.secpre.org/index.php/extras/cirugia-esteica/2013-02-01-13-03-09/peeling-quimico>

<sup>5</sup> Francés L, Leira M, Bouret M, et al. Peeling químico. Academia Española de Dermatología y Venereología (2012). Extraído de <http://www.aedv.es/profesionales/investigacion-y-proyectos/wikiderma/tecnicas/peeling-quimico>

<sup>6</sup> López S, Sánchez J. Peeling químico con ácido tricloroacético. Un peeling clásico de máxima actualidad. *ACTAS Dermo-Sifiliográficas* 2001;92:537-47. (IV)

<http://www.actasdermo.org/es/peeling-quimico-con-acido-tricloroacetico-/articulo/13022521/>

- 
- <sup>7</sup> Paul S, Collins MD. Chemical peel. *Clinic Dermatology* 1987;5:57-74.*IV*
- <sup>8</sup> Clark C, Randall K, et al. Medium-depth chemical peeling. *Seminary Cutaneous Medical Surgery* 1996; 15:145-54.
- <sup>9</sup> Fachin R, Facchin C, Pribyl R, et al. Técnicas de rehabilitación en cicatrices de acné. *Dermatología Venezolana* 1990;28(2):
- <sup>10</sup> López S, Sánchez J. Peeling químico con ácido tricloroacético. Un peeling clásico de máxima actualidad. *ACTAS Dermo-Sifiliográficas* 2001;92:537-47.
- <sup>11</sup> Historia el peeling. Neostrata. (2012). Recuperado de [http://www.peeling.neostrata.es/historia\\_de\\_peeling.php](http://www.peeling.neostrata.es/historia_de_peeling.php)
- <sup>12</sup> Muy LS. (1992). Superficial Chemical peeling. *Cosmetics Surgical Procedures*. 2ª edición.
- <sup>13</sup> López S, Sánchez J. Peeling químico con ácido tricloroacético. Un peeling clásico de máxima actualidad. *ACTAS Dermo-Sifiliográficas* 2001;92:537-47.
- <sup>14</sup> Monheit D. The Jessner's-trichloroacetic acid peel: an enhanced medium. Depth Chemical Peel. *Dermatology Clinic* 1995; 13: 277-83.
- <sup>15</sup> Historia el peeling. Neostrata. (2012). Recuperado de [http://www.peeling.neostrata.es/historia\\_de\\_peeling.php](http://www.peeling.neostrata.es/historia_de_peeling.php)
- <sup>16</sup> Eller JJ, Wolff S. Skin peeling and scarification. *JAMA* 1941; 116:934.
- <sup>17</sup> Historia el peeling. Neostrata. (2012). Recuperado de [http://www.peeling.neostrata.es/historia\\_de\\_peeling.php](http://www.peeling.neostrata.es/historia_de_peeling.php)
- <sup>18</sup> Ibidem.
- <sup>19</sup> Baker TJ, Gordon H, Mosienko P, et al. Long term histological study of skin after chemical peel and dermabrasion. *Plastic Reconstructive Surgery* 1974; 53: 522+25.

<sup>20</sup> Van Scott EJ, Yu RJ. Substances that modify the stratum corneum by modulating its formation. En: Frost P, Horwitz SN (eds). Principles of cosmetic for the dermatologist. St. Louis: CV Mosby, 1982. 70-74.

<sup>21</sup> López S, Sánchez J. Peeling químico con ácido tricloroacético. Un peeling clásico de máxima actualidad. *ACTAS Dermo-Sifiliográficas 2001;92:537-47.*

<sup>22</sup> Mêne R, Rubens W, Moraes P, Mendonça O. Peelings Químicos combinados. Recuperado en noviembre de 2014 de [http://www.owl-ind.com.br/pdf](http://www.owl-ind.com.br/pdf/files/peelingscombinados.pdf) files/peelingscombinados.pdf

<sup>23</sup> Ibidem.

<sup>24</sup> Young J, Hyun A, Kim M, et al. Damage and recovery of skin barrier function after glycolic acid chemical peeling and crystal microdermabrasion. *Dermatologic Surgery 2004; 30(3):390-94.??*

<sup>25</sup> Rendon M, Berson D, Wang B, et al. Evidence and considerations in the application of chemical peels in skin disorders and aesthetic resurfacing. *Journal of Clinical and Aesthetic Dermatology 2010; 3(7): 32-43.*

<sup>26</sup> Sandoval B. Peeling Químico. *Folia Dermatológica Peruana 2000; 11(1).IV*

<sup>27</sup> Rendon M, Berson D, Wang B, et al. Evidence and considerations in the application of chemical peels in skin disorders and aesthetic resurfacing. *Journal of Clinical and Aesthetic Dermatology 2010; 3(7): 32-43.*

<sup>28</sup> Hexsel D, Arellano I, Rendón M. Consideraciones étnicas en el tratamiento de los pacientes hispanos y latinoamericanos con hiperpigmentación. *British Journal of Dermatology 2006; 156(1): 7-12.*

<sup>29</sup> Lee SH, Huh CH, Park KC, Youn SW. Effects of repetitive superficial chemical peels on facial sebum secretion in acne patients. *Journal European Academy of Dermatology and Venereology 2006; 20(8). 964-8. (Iib)*

[http://www.unboundmedicine.com/medline/citation/16922946/Effects\\_of\\_repetitive\\_superficial\\_chemical\\_peels\\_on\\_facial\\_sebum\\_secretion\\_in\\_acne\\_patients\\_](http://www.unboundmedicine.com/medline/citation/16922946/Effects_of_repetitive_superficial_chemical_peels_on_facial_sebum_secretion_in_acne_patients_)

<sup>30</sup> Orlandi C, Morán G. (2014). Estudio clínico comparativo de tratamientos despigmentantes. Recuperado de [http://radla2014.cpm/wp/posters/wp-content/uploads/2014/05/226-PE\\_Orlandi\\_chile.pdf](http://radla2014.cpm/wp/posters/wp-content/uploads/2014/05/226-PE_Orlandi_chile.pdf)

<sup>31</sup> Young J, Hyun A, Kim M, et al. Damage and recovery of skin barrier function after glycolic acid chemical peeling and crystal microdermabrasion. *Dermatologic Surgery* 2004; 30(3):390-94.

<sup>32</sup> Anitha B. Prevention of complications in chemical peeling. *Journal of Cutaneous and Aesthetic Surgery* 2010; 3(3): 186-88.

<sup>33</sup> Khunger N. Standard guidelines of care for chemical peels. *Indian Journal of Dermatology and Venereology Leprol* 2008; 74: 5-12.

<sup>34</sup> Rendon M, Berson D, Wang B, et al. Evidence and considerations in the application of chemical peels in skin disorders and aesthetic resurfacing. *Journal of Clinical and Aesthetic Dermatology* 2010; 3(7): 32-43.

<sup>35</sup> Academia Española de Dermatología y Venereología. Peeling Químico. Recuperado en noviembre de 2014 en <http://www.aedv.es/enfermedades/pdf/peeling.pdf>. (IV)

<sup>36</sup> Rendon M, Berson D, Wang B, et al. Evidence and considerations in the application of chemical peels in skin disorders and aesthetic resurfacing. *Journal of Clinical and Aesthetic Dermatology* 2010; 3(7): 32-43. (IV)

<http://www.ncbi.nlm.nih.gov/pmc/articles/PMC2921757/>

<sup>37</sup> Cirugía ASOP. (2009). Recuperado de <http://www.plasticsurgeryorg/stats/2008-estetica-plastica-reconstructive-statisticspdf>.

<sup>38</sup> Ibidem



- <sup>39</sup> Fischer TC, Persino E, Poli F, Viera MS, Dreno B, et al. Chemical peels in Aesthetic Dermatology: an update 2009. *Journal European Dermatology and Venereology* 2010; 24(3): 281-92. **IV**
- <sup>40</sup> Khunger N. (2009). Paso a paso las exfoliaciones químicas. 1ª edición. Nueva Delhi: *Jaypee medical Publisher*. **IV**
- <sup>41</sup> Kaminsky A, Lago R. Treatment of acne. *Dermatología Argentina* 2004; 10(3): 177-84. **IV**
- <sup>42</sup> Academia Española de Dermatología y Venereología. Peeling Químico. Recuperado en noviembre de 2014 en <http://www.aedv.es/enfermedades/pdf/peeling.pdf>. **IV**
- <sup>43</sup> Lee SH, Huh CH, Park KC, Youn SW. Effects of repetitive superficial chemical peels on facial sebum secretion in acne patients. *Journal European Academy of Dermatology and Venereology* 2006; 20(8). 964-8.
- <sup>44</sup> Guillén C. Avances en el tratamiento del cáncer cutáneo. (2006). Recuperado de [http://www.ramcv.com/Dicursos/Dr\\_Guillen.pdf](http://www.ramcv.com/Dicursos/Dr_Guillen.pdf) **IV**
- <sup>45</sup> Anitha B. Prevention of complications in chemical peeling. *Journal of Cutaneous and Aesthetic Surgery* 2010; 3(3): 186-88.
- <sup>46</sup> Rendon M, Berson D, Wang B, et al. Evidence and considerations in the application of chemical peels in skin disorders and aesthetic resurfacing. *Journal of Clinical and Aesthetic Dermatology* 2010; 3(7): 32-43.
- <sup>47</sup> Grupo Océano. Diccionario de Medicina Océano Mosby. (2006). Piel. Barcelona: MMV editorial Océano. **IV**
- <sup>48</sup> Merino J, Noriega MJ. Fisiología General. La piel: estructura y funciones. Recuperado en noviembre de 2014 en <http://ocw.unican.es/ciencias-de-la-salud/fisiologia-general/bloque-ii/Tema-11-Bloque-II-La-Piel-Estructura-y-Funciones.pdf> **IV**
- <sup>49</sup> Navarrete G. Histología de la piel. *Revista de la Facultad de Medicina de UCAM* 2003; 46(4): 130-33. **IV**

- <sup>50</sup> Boelsma E, van de Vijver LP, Goldbohm RA, et al. Human skin condition and its Association with nutrient concentrations in serum and diet. *Am J Clin Nutr* 2003; 77: 348-55.
- <sup>51</sup> Palomino M. Fisiología de la piel. *Revista Peruana de Dermatología* 2001; 11(2). *IV*
- <sup>52</sup> Palomino M. Fisiología de la piel. *Revista Peruana de Dermatología* 2001; 11(2). *IV*
- <sup>53</sup> Merino J, Noriega MJ. Fisiología General. La piel: estructura y funciones. Recuperado en noviembre de 2014 en <http://ocw.unican.es/ciencias-de-la-salud/fisiologia-general/bloque-ii/Tema-11-Bloque-II-La-Piel-Estructura-y-Funciones.pdf> *IV*
- <sup>54</sup> Navarrete G. Histología de la piel. *Revista de la Facultad de Medicina de UCAM* 2003; 46(4): 130-33. *IV*
- <sup>55</sup> Ibidem
- <sup>56</sup> Merino J, Noriega MJ. Fisiología General. La piel: estructura y funciones. Recuperado en noviembre de 2014 en <http://ocw.unican.es/ciencias-de-la-salud/fisiologia-general/bloque-ii/Tema-11-Bloque-II-La-Piel-Estructura-y-Funciones.pdf> *IV*
- <sup>57</sup> Palomino M. Fisiología de la piel. *Revista Peruana de Dermatología* 2001; 11(2). *IV*
- <sup>58</sup> Navarrete G. Histología de la piel. *Revista de la Facultad de Medicina de UCAM* 2003; 46(4): 130-33. *IV*
- <sup>59</sup> Sandoval B. Peeling Químico. *Folia Dermatológica Peruana* 2000; 11(1). *IV*
- <sup>60</sup> Fischer TC, Persino E, Poli F, Viera MS, Dreno B, et al. Chemical peels in Aesthetic Dermatology: an update 2009. *Journal European Dermatology and Venereology* 2010; 24(3): 281-92.
- <sup>61</sup> Rendon M, Berson D, Wang B, et al. Evidence and considerations in the application of chemical peels in skin disorders and aesthetic resurfacing. *Journal of Clinical and Aesthetic Dermatology* 2010; 3(7): 32-43.

- <sup>62</sup> Zakopulou N, Kontochristopoulos G. Superficial Chemical peels. *Journal Cosmet Dermatology* 2006; 5(3): 246-53. **IV**
- <sup>63</sup> Khunger N. Standard guidelines of care for chemical peels. *Indian Journal of Dermatology and Venereology Leprol* 2008; 74: 5-12.
- <sup>64</sup> Barriga M. Tratamiento de hiperpigmentaciones con peeling químico. Recuperado en noviembre de 2014 en: <http://www.soarme.com/archivos/1323876900.pdf> **IV**
- <sup>65</sup> Dreno B, Fischer TC, Persino E, et al. Expert opinion: efficacy of superficial Chemical peels in active acné management-what can we learn from the literature today? Evidence based recommendations. *Journal European Academy Dermatology and Venereology* 2011; 25(6): 695-704. **IV**
- <sup>66</sup> Madrula PR, Sacchidanand s. Split-face comparative study of 70% trichloroacetic acid and 80% phenol spot peel in the treatment of freckles. *Journal Cutan Aesthetic Surgery* 2012; 5: 261-5 **I Ib**  
<http://www.jcasonline.com/article.asp?issn=0974-2077;year=2012;volume=5;issue=4;page=261;epage=265;aulast=Mradula>
- <sup>67</sup> Asociación Española de Dermatología y Venereología. (2013). Peelings químicos, mejor en invierno. Recuperado de <http://aedv.es/profesionales/actualidad/dermagazine/articulos/peelings-quimicos-mejor-en-invierno> **IV**
- <sup>68</sup> Khunger N, IADVL Task Force. Standard guidelines of care for chemical peels. *Indian Journal of Dermatology and Venereology Leprol* 2008; 74: 5-12. **IV**
- <sup>69</sup> López S, Sánchez J. Peeling químico con ácido tricloroacético. Un peeling clásico de máxima actualidad. *ACTAS Dermo-Sifiliográficas* 2001;92:537-47. **IV**
- <sup>70</sup> Ramírez SP. Los peelings químicos como alternativa actual de tratamiento. Primera parte. *Est-ética* 2010; 1(1):6-12. **IV**
- <sup>71</sup> Kaminsky A, Lago R. Treatment of acné. *Dermatología Argentina* 2004; 10(3): 177-84. **IV**

- <sup>72</sup> Zaenglein A, Thiboutout D. Acne vulgaris. En: Bologna J, Jorizzo J, Rapini L (2003). *Dermatology. London: Mosby: 531-44* **IV**
- <sup>73</sup> Sheth VM, Pandya AG. Melasma: A comprehensive update: part II. *Journal American Academy Dermatology 2011; 65: 699-714.* **IV**
- <sup>74</sup> Mêne R, Rubens W, Moraes P, Mendonça O. Peelings Químicos combinados. Recuperado en noviembre de 2014 de <http://www.owl-ind.com.br/pdf files/peelingscombinados.pdf> **IV**
- <sup>75</sup> Sandoval B. Aplicaciones de los hidroxiácidos en Dermatología Cosmética. *Folia Dermatológica Peruana 2001; 12(1).* **IV**
- <sup>76</sup> Landau M. Chemical peels. *Clinical Dermatology 2008; 26(2): 200-208.* **IV**
- <sup>77</sup> Vera JL, López LY, Torres Z. Los alfa hidroxiácidos: sus usos terapéuticos en Dermatología. *Dermatología Venezolana 1995; 33(4): 145-48.* **IV**
- <sup>78</sup> Mêne R, Rubens W, Moraes P, Mendonça O. Peelings Químicos combinados. Recuperado en noviembre de 2014 de <http://www.owl-ind.com.br/pdf files/peelingscombinados.pdf> **IV**
- <sup>79</sup> Fabbrocini G, De Padova MP, Tosti A. Chemical peels: what's new and what isn't new but still Works well. *Facial Plastic Surgery 2009; 25(5): 329-36.* **IV**
- <sup>80</sup> Mêne R, Rubens W, Moraes P, Mendonça O. Peelings Químicos combinados. Recuperado en noviembre de 2014 de <http://www.owl-ind.com.br/pdf files/peelingscombinados.pdf> **IV**
- <sup>81</sup> Brody HJ. Complications of Chemical peeling. *Journal Dermatology Surgery Oncology 1989; 15: 1010-19.* **IV ¿?**
- <sup>82</sup> Vera JL, López LY, Torres Z. Los alfa hidroxiácidos: sus usos terapéuticos en Dermatología. *Dermatología Venezolana 1995; 33(4): 145-48.* **IV**
- <sup>83</sup> Ibidem.
- <sup>84</sup> Kakudo N, Kushida S, Suzuki, K, Kusumoto K. Effects of glycolic acid chemical peeling on facial pigment deposition: Evaluation using

---

novel computer analysis of digital-camera-captured images. *Journal of Cosmetic Dermatology* 2013; 12(4): 281-286

<sup>85</sup> Ibidem.

<sup>86</sup> Wang CM, Huang CL, Hu CT, Chan HL. The effect of glycolic acid on the treatment of acné in Asian skin. *Asian Dermatologic Surgery* 1997; 23(1): 23-29.

<sup>87</sup> Erbagci Z, Akçali C. Biweekly serial glycolic acid peels vs long-term daily use of topical low-strength glycolic acid in the treatment of atrophic acne scars. *Int J Dermatol* 2000; 39(10): 789-94.

<sup>88</sup> Sharad J. Glycolic acid peels therapy- a current review. *Clinical and Cosmetically Investigation Dermatologic* 2013; 6: 281-88. **IV**

<sup>89</sup> Sandoval B. Aplicaciones de los hidroxiácidos en Dermatología Cosmética. *Folia Dermatológica Peruana* 2001; 12(1). **IV**

<sup>90</sup> Sachdeva S. Lactic acid peeling in superficial acne scarring in Indian skin. *Journal cosmetic Dermatology* 2010; 9: 246-8.

<sup>91</sup> Khunger N. Standard guidelines of care for Chemical peels. *Indian Journal of Dermatology and Veneorology Leprol* 2008; 74(7): 5-12. **IV**

<sup>92</sup> Vera JL, López LY, Torres Z. Los alfa hidroxiácidos: sus usos terapéuticos en Dermatología. *Dermatología Venezolana* 1995; 33(4): 145-48. **IV**

<sup>93</sup> Sharad J. Glycolic acid peels therapy- a current review. *Clinical and Cosmetically Investigation Dermatologic* 2013; 6: 281-88. **IV**

<sup>94</sup> Grover C, Reddu BS. The therapeutic value of glycolic acid peels in dermatology. *Indian Journal Dermatology and Veneorology Leprol* 2003; 69(2): 148-150. **IV**

<sup>95</sup> Sharad J. Glycolic acid peels therapy- a current review. *Clinical and Cosmetically Investigation Dermatologic* 2013; 6: 281-88. **IV**

<sup>96</sup> Kalla G, Garg A, Kachahawa D. Chemical peeling-glycolic acid versus trichloroacetic acid in melasma. *Indian Journal of Dermatology and Venereology Leprol* 2001; 67(2): 82-84.

<sup>97</sup> Sarkar R, Kaur C, Bhalla M, et al. The combination of glycolic acid peels with a topical regimen in the treatment of melasma in dark-skinned patients: a comparative study. *Dermatologic Surgery* 2002; 28(9): 828-32.

<sup>98</sup> Kligman DE. Tretinoin peels versus glycolic acid peels. *Dermatologic Surgery* 2004; 30(12): 1609.

<sup>99</sup> Sharad J. Glycolic acid peels therapy- a current review. *Clinical and Cosmetically Investigation Dermatologic* 2013; 6: 281-88. *IV*

<sup>100</sup> Landau M. Chemical peels. *Clinical Dermatology* 2008; 26(2): 200-208. *IV*

<sup>101</sup> Abdel M, Funakasa Y, Kamo T, et al. Effect of chemical peeling on photocarcinogenesis. *The Journal of Dermatology* 2010; 37(10): 864-72

<sup>102</sup> Sandoval B. Aplicaciones de los hidroxiácidos en Dermatología Cosmética. *Folia Dermatológica Peruana* 2001; 12(1). *IV*

<sup>103</sup> Barriga M. Tratamiento de hiperpigmentaciones con peeling químico. Recuperado en noviembre de 2014 en: <http://www.soarme.com/archivos/1323876900.pdf> *IV*

<sup>104</sup> Uezen MC. Peelings. Exfoliación-Enfoque Químico. Recuperado en octubre de 2014 en : <http://www.uezenpharma.com/notapeelings.pdf> *IV*

<sup>105</sup> Ibidem.

<sup>106</sup> Kessler E, Flanagan K, Chia C, et al. Comparison of alpha- and beta- hydroxi acid Chemical peels in the treatment of mild to moderately severe facial acné vulgaris. *Dermatologic Surgery* 2008; 34(1): 45-50.

<sup>107</sup> Barriga M. Tratamiento de hiperchromías con peeling químico. Recuperado en noviembre de 2014 en: <http://www.soarme.com/archivos/1323876900.pdf> **IV**

<sup>108</sup> Rendón MI, Berson DS, Cohen JD, et al. Evidence and considerations in the application of chemical peels in skin disorders and aesthetic resurfacing. *The Journal of Clinical and Aesthetic Dermatology* 2010; 3(7).

<sup>109</sup> Soliman O, Mohamed N, Ahmad E, et al. A study comparing Chemical peeling using modified Jessner's solution and 15% trichloroacetic acid versus 15% trichloroacetic acid in the treatment of melasma. *Indian Journal of Dermatology* 2009; 54(1): 41-45 **IIB**

<sup>110</sup> Uezen MC. Peelings. Exfoliación-Enfoque Químico. Recuperado en octubre de 2014 en : <http://www.uezenpharma.com/notapeelings.pdf> **IV**

<sup>111</sup> Ekmekey P, Bostanci S, Gurguey E. The efficacy of Chemical peeling performed with Jessner's solution and 35% TCA in the treatment of melasma. *Klin J Dermat* 2001; 11: 211-16. **IIB**

<sup>112</sup> Wiest L. Chemical peels in Aesthetic Dermatology. *Hautarzt* 2004; 55(7): 611-620. **IV**

<sup>113</sup> Uezen MC. Peelings. Exfoliación-Enfoque Químico. Recuperado en octubre de 2014 en : <http://www.uezenpharma.com/notapeelings.pdf>

<sup>114</sup> Sharquie KE, Noaimi AD, Al-Janabi EA. Treatment of active acne vulgaris by chemical peeling using TCA 35%. *JCDSA* 2013; 3(3). **IV**

<sup>115</sup> Kalla G, Garg A, Kachhawa D. Chemical peeling glycolic acid versus trichloroacetic acid in melasma. *Indian Journal of Dermatology and Venereology Leprol* 2001; 67: 82-4.

<sup>116</sup> Al Waiz MM, Al Sharqi Al. Medium-depth Chemical peels in the in the treatment of acné scars in dark skinned individual. *Dermatologic Surgery* 2002; 28: 383-7.

<sup>117</sup> Barriga M. Tratamiento de hiper Cromías con peeling químico. Recuperado en noviembre de 2014 en: <http://www.soarme.com/archivos/1323876900.pdf> *IV*

<sup>118</sup> Ibidem

<sup>119</sup> Goldberg DJ, Berlin AL, Phelps R. Histologic and ultrastructural analysis of melasma after fractional resurfacing. *Lasers Surgery Medical* 2008; 40(29): 134-8.

<sup>120</sup> Mero MC, Moncayo C, Centeno J, et al. Effectiveness of kojic acid in the treatment of melasma in women during the climacteric period. *MedPre* 2012; 2(1): 75-84.

<sup>121</sup> Barriga M. Tratamiento de hiper Cromías con peeling químico. Recuperado en noviembre de 2014 en: <http://www.soarme.com/archivos/1323876900.pdf> *IV*

<sup>122</sup> Uezen MC. Peelings. Exfoliación-Enfoque Químico. Recuperado en octubre de 2014 en : <http://www.uezenpharma.com/notapeelings.pdf> *IV*

<sup>123</sup> Hetter GP. An examination of the phenol-croton oil peel: part IV. Face results with different concentrations of phenol and croton oil. *Plastic Reconstructive Surgery* 2000; 105: 1061-1083.

<sup>124</sup> Stone PA, Lefer LG. Modified phenol chemical face peels: recognizing the role of application technique. *Facial Plastic Surgery Clinical North America* 2001; 9: 351-76. *IV*

<sup>125</sup> Schavelzon D, Landau M, Blugerman G, et al. Nuestra experiencia con Exoderm en rejuvenecimiento facial y palpebral. Procedimientos



---

estéticos mínimamente invasivos (2009). Recuperado en noviembre de 2014 en <http://www.dermacenter.com.ar/libro-2009-01.pdf> *IV*

<sup>126</sup> Butler PE, Gonzalez S, Randolph MA, et al. Quantitative and qualitative effects of Chemical peeling on photoaged skin: an experimental study. *Plastic Reconstructive Surgery* 2001; 107: 222-28.

<sup>127</sup> Uezen MC. Peelings. Exfoliación-Enfoque Químico. Recuperado en octubre de 2014 en : <http://www.uezenpharma.com/notapeelings.pdf> *IV*

<sup>128</sup> Park JH, Choi YD, Kim SW, et al. Effectiveness of modified phenol peel (Exoderm) on facial wrinkles, acne scars and other skin problems of Asian patients. *Journal of Dermatology* 2007; 34: 17-24.

<sup>129</sup> Rendón MI, Berson DS, Cohen JD, et al. Evidence and considerations in the application of chemical peels in skin disorders and aesthetic resurfacing. *The Journal of Clinical and Aesthetic Dermatology* 2010; 3(7).

<sup>130</sup> Ibidem.

<sup>131</sup> Landau M. Cardiac complications in deep chemical peels. *Dermatologic Surgery* 2007; 33: 190-193. *IV*

<sup>132</sup> Uezen MC. Peelings. Exfoliación-Enfoque Químico. Recuperado en octubre de 2014 en : <http://www.uezenpharma.com/notapeelings.pdf> *IV*

<sup>133</sup> Ibidem.

<sup>134</sup> Anitha B. Prevention of complications in chemical peeling. *Journal of Cutaneous and Aesthetic Surgery* 2010; 3(3): 186-88. *IV*

---

<sup>135</sup> Khunger N. Step by step chemical peels. (2009). 1ª ed. Nueva Delhi: Jaypee Medical Publishers. *IV*

<sup>136</sup> Khunger N. Standard guidelines of care for chemical peels. *Indian Journal of Dermatology and Venereology Leprol* 2008; 74: s5-12. *IV*

<sup>137</sup> Khunger N. Step by step chemical peels. (2009). 1ª ed. Nueva Delhi: Jaypee Medical Publishers. *IV*

<sup>138</sup> Anitha B. Prevention of complications in chemical peeling. *Journal of Cutaneous and Aesthetic Surgery* 2010; 3(3): 186-88. *IV*

<sup>139</sup> Sharad J. Glycolic acid peels therapy- a current review. *Clinical and Cosmetically Investigation Dermatologic* 2013; 6: 281-88. *IV*

<sup>140</sup> Puri N. Comparative study of 15% TCA peel versus 35% glycolic acid for the treatment of melasma. *Indian Dermatologic Online Journal* 2012; 3(2): 109-113.

<sup>141</sup> Ibidem

<sup>142</sup> Grover C, Reddu BS. The therapeutic value of glycolic acid peels in dermatology. *Indian Journal Dermatology and Veneorology Leprol* 2003; 69(2): 148-150. *IV*

<sup>143</sup> Uezen MC. Peelings. Exfoliación-Enfoque Químico. Recuperado en octubre de 2014 en : <http://www.uezenpharma.com/notapeelings.pdf>  
*IV*

<sup>144</sup> Rendon M, Cardona LM, Bussear EW, et al. El éxito del tratamiento de moderada a severa melasma con crema de triple combinación y exfoliaciones con ácido glicólico. Un estudio piloto. *Cutis* 2008; 82(5): 372-78.

---

<sup>145</sup> Monheit GD, Chastain MA. Chemical peels. Facial Plastic Surgery Clinical North America 2001; 9(2): 239-255. *IV*

<sup>146</sup> Rendon M, Cardona LM, Bussear EW, et al. El éxito del tratamiento de moderada a severa melasma con crema de triple combinación y exfoliaciones con ácido glicólico. Un estudio piloto. Cutis 2008; 82(5): 372-78.

<sup>147</sup> Monheit GD, Chastain MA. Chemical peels. Facial Plastic Surgery Clinical North America 2001; 9(2): 239-255. *IV*

<sup>148</sup> Landau M. Cardiac complications in deep chemical peels. Dermatologic Surgery 2007; 33: 190-193. *IV*

<sup>149</sup> Safoury OS, Zaki NM, El Nabarawy EA, et al. A study comparing chemical peeling using modified Jessner's solution and 15% TCA versus 15% TCA in the treatment of melasma. Indian Journal of Dermatology 2009; 54: 41-5.

<sup>150</sup> Kumari R, Thappa DM. Comparative study of TCA versus AG chemical peels in the treatment of melasma. Indian Journal Dermatology and Venereology Leprol 2010; 76: 447

<sup>151</sup> Sobhi RM, Sobhi AM. A single-blinded comparative study between the use of glycolic acid 70% peel and the use of topical nanosome vitamin C iontophoresis in the treatment of melasma. Journal Cosmetic Dermatology 2012; 11: 65-71. *IIB*

<sup>152</sup> Hong SP, Han SS, Choi SJ, Kim MS, et al. Split-face comparative study of 1550 nm fractional photothermolysis and trichloroacetic acid 15% chemical peeling for facial melasma in Asian skin. Journal Cosmetic Laser Ther 2012; 14: 81-6.

<sup>153</sup> Hexsel D, Arellano I, Rendón M. Consideraciones étnicas en el tratamiento de los pacientes hispanos y latinoamericanos con

---

hiperpigmentación. *British Journal of Dermatology* 2006; 156(1): 7-12.

## 9 Anexos

---

Tabla cronológica. Historia del peeling químico.

## Efectos Terapéuticos del Peeling Químico

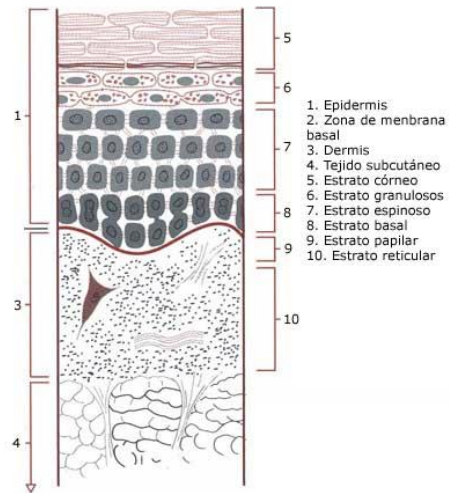
TABLA I: HISTORIA DEL PEELING QUÍMICO

Fuente	Fecha	Comentarios
Ebers Papyrus	Hace 3500 años	Cáusticos y <i>peeling</i> químicos para la piel.
George Mackee	1903	Fenol en cicatrices de acné.
Antoinette LaGasse	1930	Técnica de <i>peeling</i> con fenol.
Joseph Eller y Shirley Wolff	1941	Fenol en defectos cosméticos y enfermedades de la piel.
Monash	1945	ATA diluido para <i>peeling</i> químico.
Joseph Urkov	1946	Fenol en oclusión para tratamientos de arrugas.
Mackee y Karp	1952	Publicación de fórmula de fenol.
Combes	1960	Fenol 85% tamponado para reducir irritación.
Samuel Ayres	1960	ATA ± fenol en daño actínico.
Adolph Brown, Lee Kaplan y Marthe Brown	1960	Toxicidad e histología de <i>peelings</i> con fenol.
Thomas Baker y Gordon	1961	<i>Peeling</i> de fenol saponificado en oclusión.
Clyde Litton	1962	<i>Peeling</i> de fenol no saponificado.
Horvath	1970	<i>Peeling</i> de Combes superficial.
Resnik, Lewis y Cohen	1976	<i>Peeling</i> químico suave con ATA.
Truppmann y Ellenby	1979	Cambios electrocardiográficos en <i>peeling</i> con fenol.
Samuel Stegman	1980	Comparación histológica de agentes de <i>peeling</i> .
Gross y Maschek	1980	Nueve fórmulas de fenol.
Van Scot y Yu	1984	<i>Peeling</i> químico superficial con alfa-hidroxilácidos.
Kligman	1985	Seguimiento histológico a largo plazo de <i>peeling</i> con fenol.
Brody y Hailey	1986	<i>Peeling</i> medio-profundo, CO <sub>2</sub> + ATA.
Monheit	1989	<i>Peeling</i> medio-profundo, Jessner's + ATA.
Hevia y Nemeth	1991	Tretinoína + <i>peeling</i> ATA.
Peikert y Kaye	1994	Reevaluación de la oclusión en <i>peeling</i> ATA.
Nelson y Fader	1995	Dermoabrasión y <i>peeling</i> químico en xeroderma pigmentoso.
Humphreys y Werth	1996	<i>Peeling</i> ATA + tretinoína tópica en fotoenvejecimiento.
Giese y McKinney	1997	<i>Peeling</i> químico + dermoabrasión en arrugas.
Wolf	1998	Segundo <i>peeling</i> tras breve postoperatorio.
Whhang y Lee	1999	<i>Peeling</i> químico + láser CO <sub>2</sub> + dermoabrasión + cirugía en cicatrices de acné.

ATA: ácido tricloroacético.

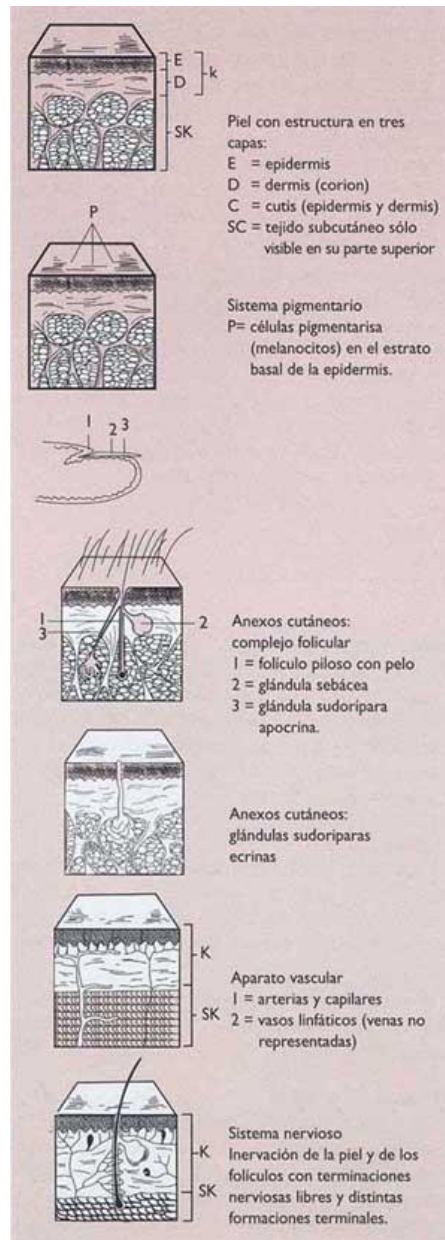
Estructura de la piel

## Efectos Terapéuticos del Peeling Químico



Estructura de la piel y anexos

## Efectos Terapéuticos del Peeling Químico



## Tipos de agentes químicos

**TABLA II: CLASIFICACIÓN DE AGENTES EMPLEADOS EN PEELINGS***Superficial*

- *Ácido tricloroacético (10-25%).* 0,06 mm (estrato granuloso dermis papilar superficial).
- *Solución de Combes (Jessner):*
  - *Resorcinol, 14 g.*
  - *Ácido salicílico, 14 g.*
  - *Ácido láctico 85%, 14 ml.*
  - *Etanol 95%, 100 ml.*
- *Alfa-hidroxi-ácidos:*
  - *Ácido glicólico 30-70%.*
- *Pasta de Unna (resorcinol, 40 g; óxido de zinc, 10 g; ceisatita, 2 g; axungia b, 28 g).*
- *Nieve carbónica (± alcohol, ± sulfuro).*

*Medio*

- *Fenol 88%*
- *Ácido tricloroacético (35-50%) (± segundo queratolítico, como CO<sub>2</sub>, Jessner/Combers, ácido glicólico).* 0,45 mm (dermis papilar a reticular superior).

*Profundo*

- *Fórmula de fenol de Baker-Gordon:*
  - *Fenol 88%, 3 ml.*
  - *Aceite de croton, 3 gotas.*
  - *Septisol, 8 gotas.*
  - *Agua destilada, 2 ml.*

## Química de los AHA

