

# Cirugía ambulatoria de levantamiento de glúteos mediante una sutura sin cicatrices de incisión

Nikolay P. Serdev, MD, PhD

## Resumen

**Antecedentes:** este artículo presenta la experiencia del autor en el tratamiento de la forma flácida de “glúteos tristes”, con su procedimiento de levantamiento mediante sutura sin cicatrices de incisión. En el Tercer Congreso Internacional de la Academia Sudamericana de Cirugía Estética, realizado en Buenos Aires, Argentina, del 19 al 21 de octubre de 2001, el autor presentó su nueva técnica quirúrgica<sup>1</sup> y después la difundió al resto del mundo.<sup>3,4</sup> El resultado es un cambio visual que eleva la posición de los glúteos, lo cual contribuye a elongar los miembros inferiores y modifica las proporciones entre las mitades inferior y superior del cuerpo.

**Objetivo:** el propósito de este estudio es describir un nuevo procedimiento para embellecer la forma de los glúteos sin cicatrices, creando un efecto de levantamiento en el tejido subcutáneo de la región anatómica. Para ello se emplea una sutura que toma el tejido fibroso profundo ubicado en la parte inferior y lo fija hacia arriba en la fascia del músculo glúteo mayor. Se muestran las cuestiones técnicas y estéticas necesarias para esculpir adecuadamente los glúteos en una posición más alta y otorgarles una agradable forma redondeada. Se analiza la forma prequirúrgica y se subrayan las evaluaciones de las pacientes, las técnicas quirúrgicas, el tratamiento posoperatorio y los resultados después de 4 años de experiencia.

**Métodos:** entre septiembre de 1998 y septiembre de 2002, 23 pacientes mujeres de 18-34 años con ptosis y celulitis en los glúteos recibieron tratamiento ambulatorio mediante “la técnica de sutura de Serdev sin cicatrices visibles”. El instrumental más importante es una aguja larga, recta y elástica y Polycon, fibras quirúrgicas elásticas búlgaras de seda de poliamida antimicrobiana producidas por PK “Tonzos”, Jambol. Esta operación se ha llevado a cabo sola o después de una lipoesultura asistida ecográficamente (LAE) que disminuye la cantidad y el peso de la grasa.

**Resultados:** todas las pacientes refirieron alto grado de satisfacción. Durante el período descrito se observó una mejoría estable en la posición y la forma de los glúteos. En el período posoperatorio, las complicaciones fueron mínimas y desaparecieron en los primeros 4-5 días después de la cirugía. El contacto de la piel en la zona perianal exige la profilaxis con antibióticos, como también control estricto durante los primeros 7 días. Se observó cierto dolor en la posición sentada baja (al conducir un coche o viajar como acompañante) durante al menos 5 a 10 días, pero no hubo problema para cumplir con todas las otras tareas y actividades sociales y profesionales.

**Conclusiones:** este procedimiento ambulatorio es eficaz para corregir la laxitud y la ptosis de los glúteos, y crea una nueva forma, universalmente aceptada como “glúteos alegres”.

## Introducción

A medida que más personas buscan la cirugía de contorno corporal, debemos aplicar nuestros conocimientos y nuestra experiencia clínica, cada vez mayores, a fin de crear nuevos procedimientos quirúrgicos sin cicatrices para embellecer las zonas donde los antiguos resultados han sido menos satisfactorios. Éste es el caso de los glúteos. Se conoce una muy escasa cantidad de técnicas para corregir la forma y la estética de los glúteos, en especial si estos están flojos y ptóticos. Las pacientes prefieren y solicitan los métodos sin cicatrices que dejan la zona indemne. Hasta ahora, la técnica mínimamente invasiva más utilizada para el tejido graso era la lipoaspiración, pero nosotros empleamos la lipoesultura asistida ecográficamente (LAE). Lamentablemente, la lipoaspiración sola no puede levantar o estirar los glúteos, y con frecuencia es seguida por exéresis del tejido u otros métodos quirúrgicos. A fin de mejorar la región glútea de pacientes cuyo problema es la flaccidez de la piel más que el exceso de grasa, se lleva a cabo una combinación de técnicas: lipoaspiración, lipoinyecciones, implantes para aumento y lipectomía.

El objetivo de esta publicación es presentar un nuevo procedimiento quirúrgico ambulatorio para levantar los glúteos mediante suturas, capaz de satisfacer los requisitos de las pacientes que buscan embellecer la forma y la posición de los glúteos sin cicatrices, con un período posoperatorio rápido y sencillo, y que es perdurable.

Correspondencia: Nikolay P. Serdev, MD, PhD ,  
 Medical Center “Aesthetic Surgery and Aesthetic Medicine”  
 “20<sup>th</sup> April” St., # 111606 Sofía, Bulgaria.  
 Tel. (celular): +359 88 802004; fax: +359 2 9515668  
 E-mail: nserdev@infocom.bg  
 Página web: <http://www.aestheticcosmeticbeautysurgery.com/>  
 Presidente de la Bulgarian Society of Aesthetic Surgery and Aesthetic Medicine.  
 Enviado para su publicación el 25 de septiembre de 2002.

## Anatomía

La posición glútea aceptada es la del músculo glúteo mayor. Por lo general, el marco musculoesquelético está bien formado (Fig. 1). Lamentablemente, la estructura femenina incluye un depósito de tejido graso que, en su mayoría, se encuentra en la zona inferior, elongando la región inferior de los glúteos de las mujeres. Estos glúteos largos y colgantes también son visibles desde el frente (Fig. 2) y acortan la longitud de los miembros inferiores vistos desde atrás. El tejido blando que cuelga se conoce como “glúteos tristes”, a diferencia de la posición glútea alta denominada “glúteos alegres”.

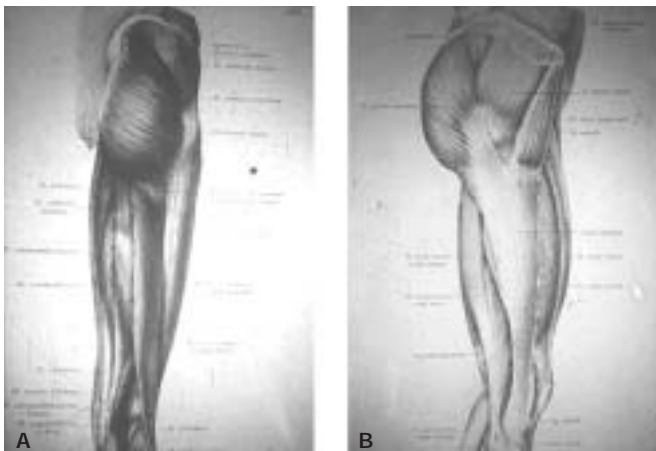
## Pacientes y métodos

La indicación primaria para la cirugía de levantamiento glúteo por sutura es la laxitud moderada a grave del tejido blanco en el tronco inferior, con depósitos grasos mínimos o leves. En un principio tratamos a las pacientes que tienen depósitos grasos significativos con LAE, de modo de disminuir el volumen y el peso del tejido graso glúteo.<sup>2</sup>

Este nuevo procedimiento se creó con propósitos estéticos para generar glúteos atractivos más altos y redondeados, al mismo tiempo que se forma una elongación visible de las piernas y se modifica la correlación del cuerpo con la longitud de los miembros inferiores. Para esculpir verdaderamente los glúteos es necesaria una comprensión artística en tres dimensiones de las capas adiposas anatómicas y quirúrgicas del tronco central. Esto es esencial para prevenir complicaciones por el levantamiento de los glúteos cuando se debe realizar la fijación fibrosa más alta sin lesionar las estructuras neurovasculares o los tendones mayores, o penetrar una articulación.

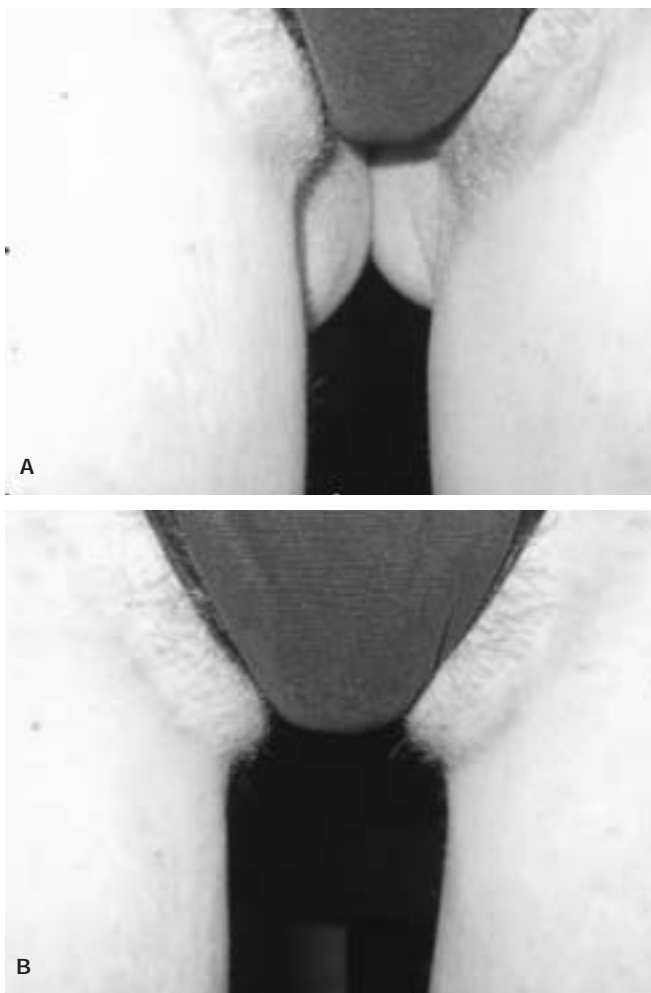
Nuestra técnica quirúrgica comprende una fijación del sistema fascial superficial completo y de las suspensiones dérmicas mediante una aguja larga especial (Fig. 3) y una técnica de sutura en 3 pasos:

El primer paso para fijar el tejido fascial subdérmico empieza en la cara lateral del glúteo (mayormente a través del mismo punto de penetración, como en la lipoaspiración, la LAE o empleando uno viejo) y termina en forma interna 2-3 cm más arriba y afuera con respecto al ano, mientras que

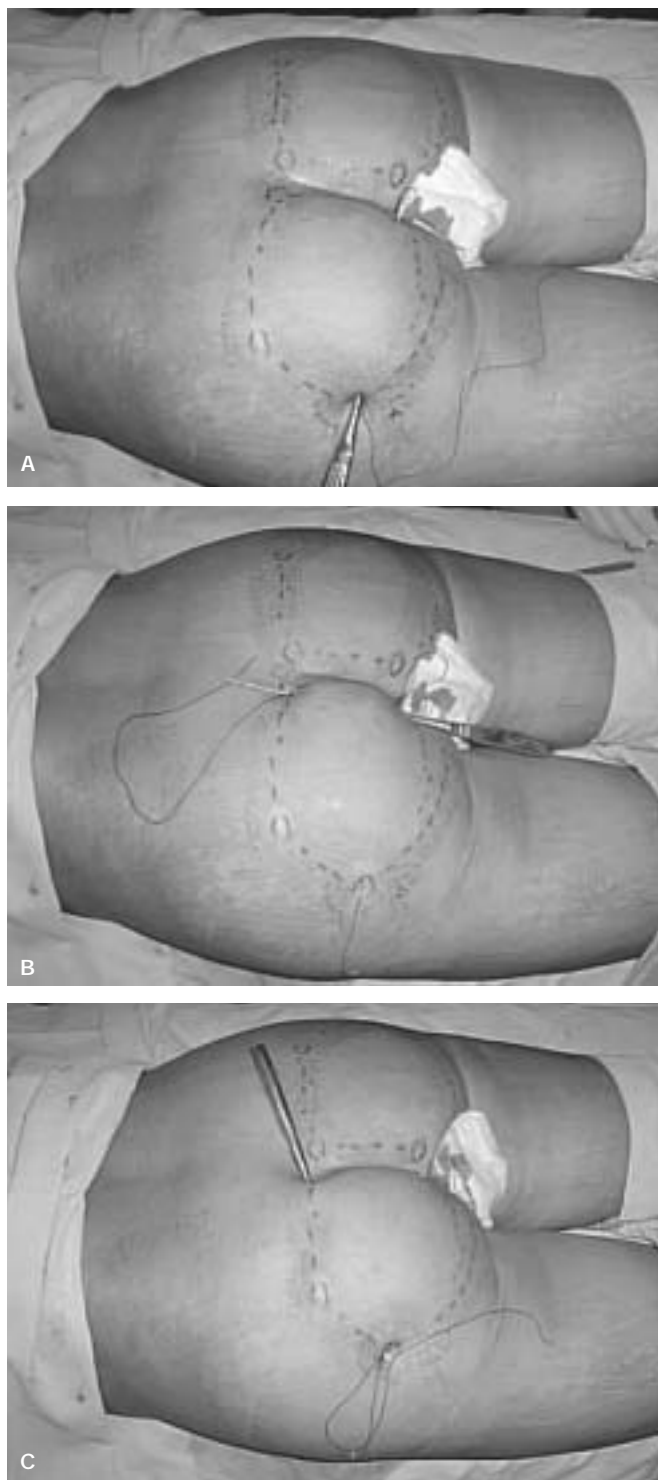


**Figura 1.** A, B. La estructura muscular glútea se encuentra elevada y redondeada. Su posición corresponde al triángulo de Venus en el frente.

el segundo comienza en el segundo punto de penetración y termina en el extremo superior del pliegue interglúteo. La tercera fijación con la misma sutura empieza allí, pasa en forma convexa a través del tejido fibroso duro y la fascia del glúteo mayor, y termina pasando por afuera de la primera penetración con lo cual la sutura se cierra en un círculo. La tensión elástica de esta sutura garantiza una fijación más alta de las capas fibrosas de la parte inferior del glúteo a la parte superior de la fascia glútea en la parte superior de la región sacrococcígea. Esta sutura con tensión elástica ofrece un soporte estable para el tejido blando glúteo inferior caído, levantándolo a una posición más alta para fijarlo a un tejido fibrótico estable. Al mismo tiempo corrige el sistema trabecular de la piel en un “cuenco” superficialmente convexo. Esta redondez superficial se mueve hacia arriba de su posición previa. La fijación de la sutura a la fascia glútea



**Figura 2.** A. El tejido blando glúteo flojo y flácido que cae entre los muslos suele deprimir a las mujeres y llevarlas a solicitar un levantamiento de glúteos. B. La idea es levantar la región para elongar visualmente las piernas y brindar un aspecto más estético. El tejido graso glúteo está formado por fibras fibróticas, capas de fascias y un sistema trabecular que fija la piel a la fascia del glúteo mayor. El tejido fascial representa un apoyo flexible para “el marco blando del cuerpo humano”.<sup>1</sup> Forma una red estable para las capas subdérmica y profunda de grasa, así como envolturas para los músculos y vainas para los vasos sanguíneos y los nervios. Empleamos esta estructura fascial estable para fijar más arriba el tejido blando de los glúteos.



**Figura 3.** Se necesitan tres pasos mínimos (A, B, C) para fijar completamente el sistema fascial superficial de los glúteos. Esto permite una unión estable del tejido blando del glúteo menor a la zona superior de la fascia glútea estable.

profunda inflexible y estable garantiza la longevidad del efecto estético. La calidad elástica de las fibras quirúrgicas de policaproamida antimicrobiana Polycon, un producto de PK "Tonzos", Jambol, Bulgaria, empleadas por nosotros, disminuye la posibilidad de decúbito del tejido fibrótico y reduce complicaciones, como infecciones, cicatrización lenta,

etc. El levantamiento de glúteos por sutura requiere 10 a 15 minutos de operación por cada lado, sin transfusiones de sangre, días de internación o atención de enfermería, y apenas uno o dos días sin trabajar. Entre mayo de 1998 y mayo de 2002, con esta técnica quirúrgica se trataron 23 casos de laxitud y ptosis de la zona glútea levantando los glúteos por razones puramente estéticas. La edad de las pacientes varió entre 18 y 34 años. En la misma sesión, se realizó una lipoescultura ecográfica adicional a once mujeres que tenían celulitis moderada del tronco inferior y los miembros inferiores. Se controló a las pacientes de 3 meses a 4 años.

#### *Métodos combinados*

Dieciocho pacientes han tenido levantamiento de glúteos en combinación con LAE. En todos los casos, este último procedimiento se llevó a cabo para disminuir el volumen de los glúteos y modelar la zona junto con otras áreas para lograr un embellecimiento total de las piernas o el cuerpo. Otras cualidades adicionales son el estiramiento de la piel y la pérdida de peso. Al emplear la LAE para esculpir los glúteos, nuestro objetivo es minimizar los depósitos grasos y su peso para obtener un glúteo redondeado y más elevado sobre el músculo glúteo mayor. El estiramiento secundario de la piel se produce en todas las pacientes, pero su mejor resultado se observa en las más jóvenes. En los casos donde no podemos esperar un buen estiramiento de la piel y los tejidos, primero retiramos los depósitos grasos y después empleamos los mismos puntos de ingreso de las punciones para levantar el tejido blando glúteo con el procedimiento de sutura.

#### **Resultados**

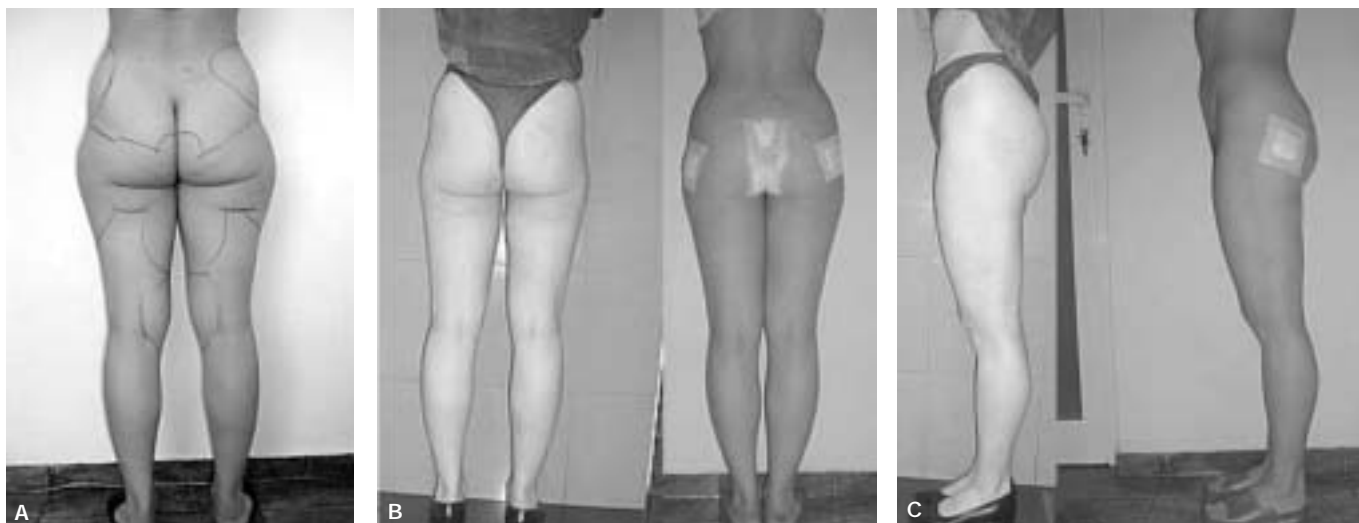
Los resultados estéticos se evaluaron con fotografías prequirúrgicas y posquirúrgicas (Figs. 4 y 5). Ninguna paciente se mostró insatisfecha con los resultados, y todas ellas los consideraron buenos o excelentes.

En nuestras observaciones, la aspiración sola nunca ha sido suficiente para eliminar la ptosis de los glúteos, y la tasa de recurrencia de estas pacientes que solicitan nuestra ayuda ha sido casi del 100%. En nuestras pacientes sometidas a tratamiento de los miembros inferiores y los glúteos con LAE, la retracción de la piel sólo ha fallado en el 1% de los casos debido a una selección razonable. En glúteos grandes y pesados con piel y tejido flácidos y caídos, recomendamos LAE seguida por la técnica del autor para el levantamiento glúteo con sutura.

#### **Discusión**

En la sociedad moderna hay una creciente demanda por la corrección quirúrgica del contorno corporal. Existe una cantidad limitada de operaciones cuyo objetivo es corregir la forma poco estética de los glúteos como parte del aspecto total del cuerpo y sus proporciones. Las caderas, los muslos y la zona lumbar inferior enmarcan el contorno de los glúteos. Sus proporciones están equilibradas por la proyección anterior de las mamas. Las diferencias étnicas en la forma y las proporciones de los glúteos crean diversas variaciones estéticas en forma y tamaño.

Los glúteos chatos y caídos sin depósitos grasos son un cuadro clínico frecuente, pero no existen alternativas terapéuticas estéticas y eficaces probadas.



**Figura 4.** A. La paciente antes de la LAE total del cuerpo y las extremidades inferiores. La LAE se llevó a cabo dos meses antes del levantamiento glúteo por sutura para embellecer el cuerpo y las piernas, además de disminuir el peso del tejido blando glúteo caído. Vista posterior de la misma paciente antes de la LAE del cuerpo y las extremidades; B. Levantamiento glúteo por sutura: resultado el primer día después de la cirugía (vista posterior). Los glúteos están suavemente levantados; la zona subglútea se encuentra elevada y acortada; C. Levantamiento glúteo por sutura: resultado el primer día después de la cirugía (vista de perfil). Se puede ver una forma glútea "más alegre" y la elongación de las piernas. La proximidad de las heridas con la zona anal vuelve imprescindible la profilaxis con antibióticos y una higiene estricta.

La "subcisión" es una técnica quirúrgica que se emplea para tratar la celulitis en grado avanzado.<sup>5</sup> A fin de tratar los excesos de grasa y tejido cutáneo de la zona, se suelen aplicar liposucción,<sup>6,8</sup> dermolipectomía<sup>9,10</sup> o ambas. La primera se lleva a cabo a través de pequeñas incisiones cutáneas, lo cual causa formación mínima de cicatrices y se asocia con bajas tasas de complicación. La indicación para una liposucción se limita a cuadros en los cuales la piel suprayacente es capaz de retraerse y adaptarse al nuevo contorno. De otro modo, si la causa de la deformación es un exceso de piel, se suele llevar a cabo una dermolipectomía. En estos casos, se eligen las incisiones de modo que la cicatriz resultante quede lo más oculta posible.

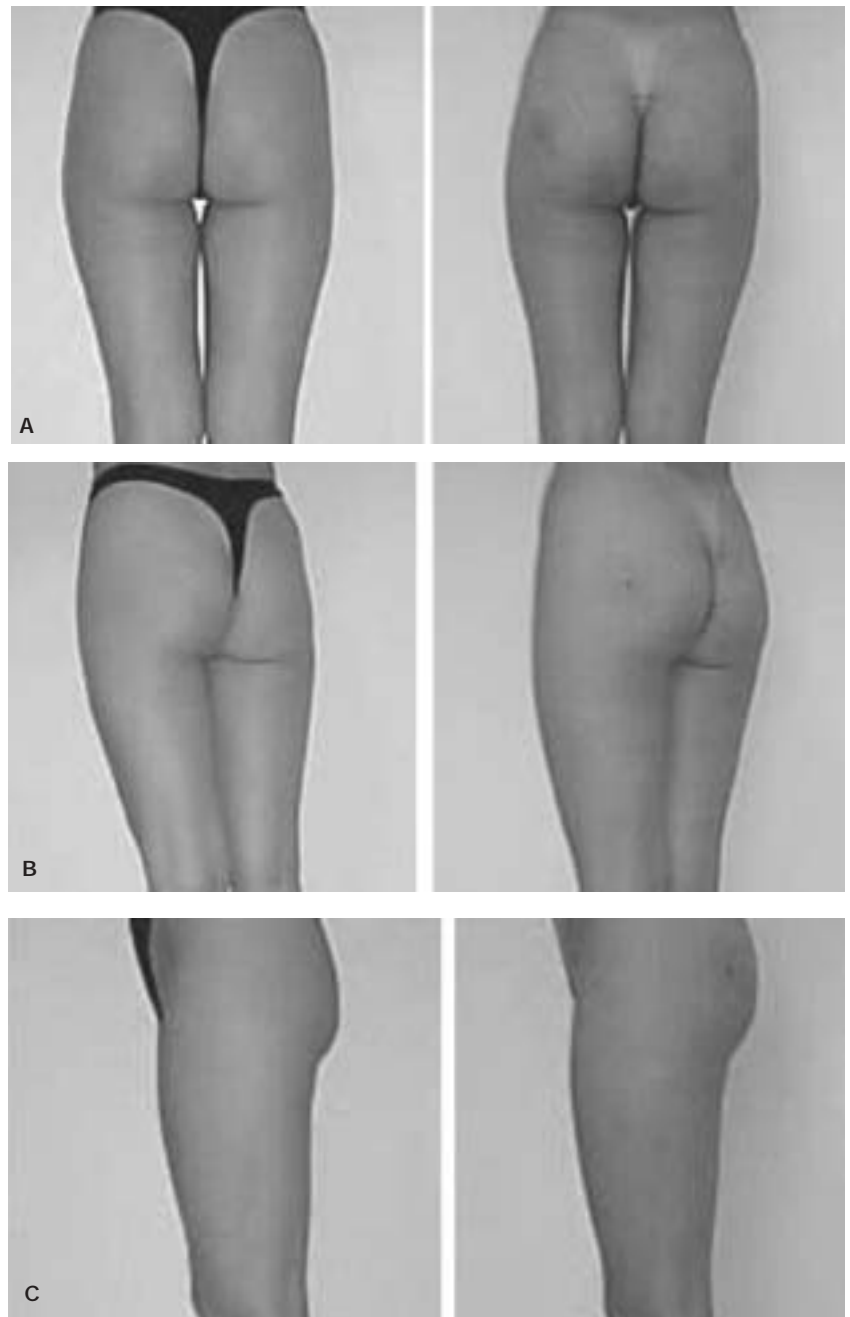
Se introdujo liposucción superficial en la capa superficial delgada de grasa de pacientes con distintos tipos de piel. Se ha concluido que la retracción cicatrizal controlada del colgajo adiposo cutáneo delgado permite lograr buenos resultados, incluso en pieles flácidas y envejecidas.<sup>8</sup> Otros autores respaldan esta conclusión.<sup>11</sup> En la actualidad, las indicaciones más frecuentes para extraer quirúrgicamente el exceso de grasa abarcan el abdomen, las caderas, los muslos y los brazos. La liposucción de la zona glútea se menciona menos en la bibliografía, y para algunos autores es una zona prohibida.<sup>12</sup> Se describen otros dos métodos para la lipectomía de aspiración de la región glútea: liposucción de la "banana" y liposucción del "triángulo sensual".<sup>7</sup> La banana es la parte más alta de la cara posterior del muslo, justo debajo del pliegue glúteo. Sólo aparece en ciertas mujeres y lo hace bajo la forma de una protuberancia. Una complicación frecuente de la liposucción en esta zona es la ptosis del pliegue glúteo. El triángulo sensual se encuentra en la unión de la región externa del glúteo y las caras externa y posterior del muslo. El resultado de aspirar esta zona es una región glútea de aspecto más atlético.

La utilización de ecografía para mejorar las posibilidades de la liposucción en la gluteoplastia es un campo nuevo, y posiblemente estimulante, de interés clínico y de investigación.<sup>3,4</sup> Ha generado cambios importantes en el ejercicio de la lipoplastia de aspiración en esa región del cuerpo.

Para mejorar la forma redondeada de los glúteos y lograr una posición más alta, se introdujeron trasplantes de grasa y distintos implantes, incluidos los mamarios.<sup>13-15</sup> Se puede llevar a cabo un aumento de los glúteos caídos o hipertróficos similar al efectuado en las mamas.<sup>16</sup>

En la cirugía estética se han empleado injertos de grasa libre para evitar las complicaciones más frecuentes de realizar un aumento glúteo con prótesis de silicona, y para encontrar un procedimiento quirúrgico mejor y más simple, complementario de la liposucción, capaz de tratar las irregularidades sutiles del cuerpo. Al procurar lograr simetría y mejor contorno de la parte posterior del torso y el tercio medio del cuerpo, la combinación de liposucción y lipoinyección se está convirtiendo rápidamente en el procedimiento de elección para la mayoría de los autores. El injerto graso se realiza en múltiples túneles en un plano profundo,<sup>17</sup> y los resultados se consideran uniformemente satisfactorios. La liposucción se lleva a cabo con una técnica tumescente en las regiones lumbosacra, trocantérica y subglútea para mejorar la forma de los glúteos empleando relleno lipídico adicional. La cantidad de grasa infiltrada varía de 120 a 280 cm<sup>3</sup> por glúteo, con una media de 220 cm<sup>3</sup>.<sup>14</sup> Los defectos de contorno tratados con inyecciones de injertos de grasa intramuscular autóloga necesitan una sobrecorrección de volumen de aproximadamente el 50%. No es un objetivo fácil debido a la alta reabsorción del tejido graso.<sup>18</sup> Es probable que un manejo delicado de los tejidos y una pequeña cantidad de grasa trasplantada mediante una minuciosa distribución en los tejidos receptores sean los factores responsables por la mejoría perdurable de estas pacientes.<sup>19</sup> Las compli-

**Figura 5.** Resultado después de un levantamiento glúteo sólo con suturas; A. Vista posterior: antes y después; B. Medio perfil: antes y después; C. Vista de perfil: antes y después. Se logra una forma glútea más alta y redondeada. No persisten cicatrices por la incisión. La única cicatriz visible de 1-2 mm de diámetro por la punción se puede ver en la región lateral del glúteo.

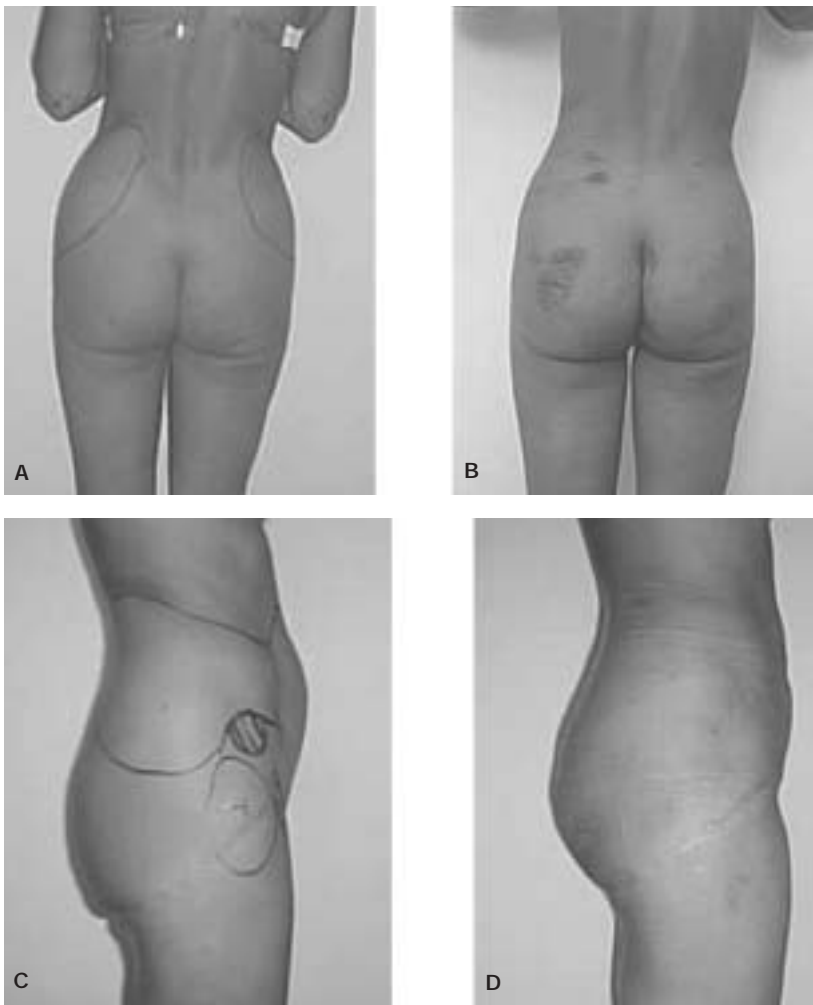


caciones son mínimas, con alta satisfacción tanto de las pacientes como de los cirujanos.

Para pacientes obesas, las ventajas funcionales de una lipectomía combinada de excisión-aspiración superan las desventajas de las cicatrices.<sup>20</sup> Si hay un exceso considerable de piel y tejido, se realizan procedimientos de excisión para extraer el tejido excesivo mediante resección quirúrgica por vía de incisiones apropiadamente grandes. Las cicatrices resultantes son visibles (Fig. 6).<sup>21</sup>

La lipectomía con aspiración de las extremidades inferiores ha sido de mayor interés en los últimos años. Debido a algunos autores, está aumentando la cantidad de pacientes que solicitan dermolipectomía del tronco y los muslos. El denominado “levantamiento de la parte inferior del cuerpo” combina el levantamiento transverso de los flancos/muslos/

glúteos con el anclaje fascial y el levantamiento de la región interna del muslo en una operación.<sup>22</sup> Las correcciones secundarias de la parte superior de los glúteos plantean problemas difíciles debido a la mala vascularización de ciertas áreas, la movilización limitada del tejido blando y la tendencia hacia una mala cicatrización. Estos factores limitan las técnicas quirúrgicas disponibles. La tendencia a la recurrencia de las deformaciones puede exigir varios procedimientos correctivos.<sup>23</sup> La cirugía de torso-abdomen de plano profundo es útil para tratar secuelas del embarazo en la pared torso-abdominal, la ptosis del abdomen, los agrandamientos verticales y horizontales del sistema musculoaoneurótico, la lipodistrofia, las marcas por estiramiento, la ritidosis de la región inguinal y la ptosis del cuadrante externo de los glúteos y de la zona del trocánter externo en un procedimien-



**Figura 6.** A, C. Una paciente tratada previamente por lipoplastia de exéresis del muslo interno y lateral y los glúteos (cicatrices visibles, irregularidades y deformaciones). B, D. Resultado un día después del levantamiento glúteo por sutura y LAE simultánea de los flancos y el abdomen. Se pueden ver los glúteos levantados y se obtiene una forma más redondeada. La LAE permitió embellecer la forma del cuerpo y, al mismo tiempo, corregir irregularidades y deformaciones.

to quirúrgico.<sup>24</sup> Crea una pexia del cuadrante externo de la región glútea. La fuerza muscular es el factor limitante en el levantamiento reiterado de los muslos. La fatiga puede ser uno de los determinantes de los cambios en la cinemática y la elección de una técnica para realizar levantamientos. El levantamiento de la zona inferior del cuerpo con suspensión del sistema fascial superficial se realiza para tratar la laxitud de todo el tronco inferior y las regiones de los muslos en una etapa en ciertas pacientes. Este procedimiento requiere 3 semanas sin trabajar y se espera que genere un estiramiento de los flancos, los glúteos y los muslos completos. Las complicaciones menores son significativamente más frecuentes que con cada uno de los procedimientos aislados, y ocurren en alrededor del 50% de las pacientes.<sup>22</sup> Otro procedimiento quirúrgico, una exéresis perimetral del torso, se diseñó y aplicó para una cantidad mínima de pacientes. Esta técnica disminuye drásticamente los rollos de tejido de las regiones externa y posterior de los flancos, a fin de mejorar los resultados quirúrgicos. También se produce una mejoría del contorno de los glúteos y de la cara lateral de los muslos.<sup>25</sup> La técnica de colgajo dérmico-graso incluido es particularmente aplicable a pacientes con asimetría de los glúteos y los muslos, así como a aquellas con ptosis de los glúteos. Una ventaja es que crea un nuevo pliegue glúteo en un nivel predeterminado más alto.<sup>10</sup> La lipectomía

en cinturón incluye la abdominoplastia tradicional o la paniclectomía con exéresis extendida hacia afuera alrededor de todo el tronco. Esta técnica produce levantamiento lateral de los muslos y de las nalgas, y cuando se la combina con una lipoaspiración mejora el contorno de los muslos.<sup>26</sup>

La corrección de secuelas de la cirugía de cadera-glúteos-muslos se ha convertido en un desafío frecuente para la cirugía plástica estética. Algunos autores sugieren ciertas técnicas para enfrentar este problema, como denudar la piel en la zona deprimida, mover los colgajos hacia arriba y hacia afuera, aplicar colgajos dérmicos incluidos y emplear lipoaspiración. Ésta se puede aplicar con éxito combinada con la cirugía clásica de cadera-glúteos-muslos para mejorar el resultado estético y, al mismo tiempo, facilitar la técnica quirúrgica.<sup>21</sup>

Los levantamientos corporales por exéresis son procedimientos quirúrgicos que se emplean con poca frecuencia porque el tiempo prolongado de operación aumenta los riesgos para la paciente y también la probabilidad de que el cirujano sufra fatiga. El otro inconveniente de este método es la larga línea de incisión. No obstante, estas incisiones se aceptan si están bien localizadas y si los resultados del cambio corporal son significativos. Una hemostasia meticulosa, un socavamiento limitado y el cierre del espacio muerto son factores que contribuyen a un procedimiento más confiable, tanto en términos de problemas posoperatorios como de

los resultados finales.<sup>27</sup>

Según algunos autores, el método transglúteo puede ser responsable de malos resultados clínicos debido a la lesión del nervio glúteo superior. Se encuentran muchas variaciones anatómicas con respecto al punto donde el nervio se divide en dos ramas, más cerca o más lejos del agujero isquiático.<sup>28</sup>

### Riesgos y complicaciones

Todos los procedimientos quirúrgicos se asocian con riesgos. Éstos pueden dividirse en secuelas no deseadas, que son normales y esperables, y las complicaciones, que no lo son. Las secuelas no deseadas de la lipectomía de aspiración son irregularidades en el contorno, hipoestesia, edema, equimosis y depósitos pigmentarios. Las posibles complicaciones son hemorragias, hematomas, seromas, infecciones, trombosis de la vena safena mayor, émbolos de grasa y desprendimiento de la piel.<sup>4,23</sup> En los procedimientos de exéresis puede haber otras complicaciones, como elongación de las cicatrices debido a la tensión y, en ocasiones, demora en la curación de las heridas tensas. El levantamiento glúteo por exéresis no ha ganado amplia aceptación debido a problemas como grandes traumatismos y hemorragias, período posoperatorio prolongado, migración precoz de cicatrices inferiores y recurrencia de la ptosis. Los problemas más frecuentes son cicatrización inaceptable e hipoestesia.<sup>29,30</sup> Las complicaciones de la lipoinyección son hipermia temporal de los glúteos y eritema, los cuales corresponden a necrosis grasa.<sup>31,33</sup>

Se debe prever la aceptación de las proporciones corporales en razas distintas de la caucásica. Además, las personas negras y japonesas tienden a sufrir cicatrización hipertrofica.<sup>34</sup>

En nuestras pacientes, observamos un caso con una dureza dolorosa alrededor de uno de los puntos de entrada y otro con una infección local en una de las heridas. La causa de la primera complicación fue la sutura de nylon rígido empleada, que causó decúbito tisular en el punto de tensión en el tejido blando. Después de producida esta complicación, cambiamos la sutura y ahora empleamos la antimicrobiana elástica búlgara. En el segundo caso, la infección local por estreptococos se trató fácilmente.

### Conclusiones

El tejido superfluo de los glúteos caídos se puede corregir mediante levantamientos por exéresis. Sin embargo, estos procedimientos no se emplean con frecuencia debido a problemas posoperatorios como cicatrices anchas y desplazadas hacia abajo, recurrencia precoz de la ptosis, grandes traumatismos y hemorragias y un período posoperatorio prolongado.

A fin de limitar estas complicaciones en los glúteos chatos y caídos sin depósitos grasos notables, desarrollamos una técnica quirúrgica que emplea una sutura perimetral del tejido blando a la fascia glútea. Un grupo de 12 de nuestras 23 pacientes se sometió a un levantamiento glúteo con esta técnica solamente, y se las controló durante al menos 3 meses a 4 años después de la cirugía. La suspensión fasciofascial otorga un fuerte soporte vertical con tensión mínima de la piel, y disminuye las complicaciones tradicionalmente asociadas con estos procedimientos. Los resultados de

nuestras operaciones son estéticamente compatibles con técnicas sin cicatrización como la LAE y la lipoaspiración en pacientes jóvenes con piel y tejido fuertes y elásticos, también descritos en nuestras presentaciones.<sup>3,35</sup> La operación del autor ofrece menos complicaciones que cualquier otro procedimiento descrito.

En las otras 11 pacientes, cuyo problema era un exceso de grasa junto con flaccidez de la piel, la LAE de los glúteos combinada con el método de levantamiento glúteo por sutura, logró los principales objetivos del procedimiento en una o más etapas. La combinación de LAE y levantamiento glúteo con nuestra técnica de sutura es una corrección mínimamente invasiva que se puede aplicar para disminuir los glúteos y levantarlos al mismo tiempo.

Se trata de un procedimiento eficiente y seguro para corregir o mejorar el contorno de los glúteos. Prácticamente ha eliminado las transfusiones de sangre y las complicaciones mayores de la lipoaspiración y la dermolipectomía bajo anestesia general.

El procedimiento quirúrgico del autor, que emplea una sutura, es simple y barato, con una morbilidad mínima y muy buenos resultados. Es importante observar que un buen resultado no depende de una gran cirugía sino más bien de métodos más simples y aceptables para las pacientes, los cuales ofrecen una estructura y posición armoniosas de la forma, levantando la porción inferior de los glúteos con aumento en la zona superior y mejor proyección. Hay pocas complicaciones, y la satisfacción de las pacientes es alta.

### Referencias bibliográficas

1. Anikina TI. Soft framework of the human body. *Arkh Anat Gistol Embriol* 1980;78(3):5-15
2. Serdev, NP. Buttock lift. *Two own methods*. Tercer Congreso Internacional de la Academia Sudamericana de Cirugía Estética, Buenos Aires, Argentina, 19-21 de octubre de 2001
3. Serdev, NP. Buttocks lift by ultrasonic assisted liposuction. My technique. *Int J Aesth Cosmetic Beauty Surg* 1991;1(3):130-54
4. Serdev, NP. *Buttocks lifting without implants, Serdev technique, no visible scars*. Curso de Cirugía Estética, Sofía, Bulgaria, Centro Médico "Aesthetic Surgery, Aesthetic Medicine", 26 de noviembre de 2001
5. Hexsel DM, Mazzuco R. Subcision: a treatment for cellulite. *Int J Dermatol* 2000;39(7):539-44
6. Gargan TJ, Courtiss EH. The risks of suction lipectomy. Their prevention and treatment. *Clin Plast Surg* 1984;11(3):457-63
7. Schlesinger SL. Two arcane areas in liposuction: the banana and the sensuous triangle. *Aesthetic Plast Surg* 1991;15(2):175-80
8. Gasparotti M. Superficial liposuction: a new application of the technique for aged and flaccid skin. *Aesthetic Plast Surg* 1992;16(2):141-53
9. Pitangy I. Surgical reduction of the abdomen, thigh, and buttocks. *Surg Clin North Am* 1971;51(2):479-89.
10. Agris J. Use of dermal-fat suspension flaps for thigh and buttock lifts. *Plast Reconstr Surg* 1977;59(6):817-22
11. Gasperoni C, Salgarello M. MALL liposuction: the natural evolution of subdermal superficial liposuction. *Aesthetic Plast Surg* 1994;18(3):253-7
12. Shaer WD. Gluteal and thigh reduction: reclassification, critical review, and improved technique for primary correction. *Aesthetic Plast Surg* 1984;8(3):165-72
13. Chajchir A. Fat injection: long-term follow-Up. *Aesthetic Plast Surg* 1996;20(4):291-6
14. Cardenas-Camarena L, Lacouture AM, Tobar-Losada A. Combined gluteoplasty: liposuction and lipoinjection. *Plast Reconstr Surg* 1999;104(5):1524-31
15. Lack EB. Contouring the female buttocks. Liposculpting the buttocks. *Dermatol Clin* 1999;17(4):815-22
16. Lewis JR Jr. Body contouring. *South Med J* 1980;73(8):1006-11
17. Pereira LH, Radwanski HN. Fat grafting of the buttocks and lower limbs. *Aesthetic Plast Surg* 1996;20(5):409-16

- 
18. Hanke CW, Bullock S, Bernstein G. Current status of tumescent liposuction in the United States. National survey results. *Dermatol Surg* 1996;22(7):595-8
  19. de Pedroza LV. Fat transplantation to the buttocks and legs for aesthetic enhancement or correction of deformities: long-term results of large volumes of fat transplant. *Dermatol Surg* 2000;26(12):1145-9
  20. Teimourian B, Adham MN. Anterior periosteal dermal suspension with suction curettage for lateral thigh lipectomy. *Aesthetic Plast Surg* 1982;6(4):207-9
  21. Guerrerosantos J. Secondary hip-buttock-thigh plasty. *Clin Plast Surg* 1984;11(3):491-503.
  22. Lockwood T. Lower body lift with superficial fascial system suspension. *Plast Reconstr Surg* 1993;92(6):1112-22
  23. Regnault P, Daniel R. Secondary thigh-buttock deformities after classical techniques. Prevention and treatment. *Clin Plast Surg* 1984;11(3):505-16
  24. Gonzalez M, Guerrerosantos J. Deep planed torso-abdominoplasty combined with buttocks pexy. *Aesthetic Plast Surg* 1997;21(4):245-53
  25. Carwell GR, Horton CE Sr. Circumferential torsoplasty. *Ann Plast Surg* 1997;38(3):213-6
  26. Heddens CJ. Belt lipectomy: procedure and outcomes. *Plast Surg Nurs* 2001;21(4):185-9, 199
  27. Pascal JF, Le Louarn C. Remodeling bodylift with high lateral tension. *Aesthetic Plast Surg* 2002;26(3):223-30
  28. Lavigne P, Lorient de Rouvray TH. The superior gluteal nerve. Anatomical study of its extrapelvic portion and surgical resolution by trans-gluteal approach. *Rev Chir Orthop Reparatrice Appar Mot* 1994;80(3):188-95
  29. Karnes J, Salisbury M, Schaeferle M, Beckham P, Ersek RA. Hip lift. *Aesthetic Plast Surg* 2002;26(2):126-9
  30. Hagen K, Sorhagen O, Harms-Ringdahl K., Influence of weight and frequency on thigh and lower-trunk motion during repetitive lifting employing stoop and squat techniques. *Clin Biomech (Bristol, Avon)* 1995;10(3):122-127
  31. Niechajev I, Sevcuk O., Long-term results of fat transplantation: clinical and histologic studies. *Plast Reconstr Surg* 1994;94(3):496-506
  32. Guerrerosantos J. Autologous fat grafting for body contouring. *Clin Plast Surg* 1996;23(4):619-31
  33. Peren PA, Gomez JB, Guerrerosantos J, Salazar CA. Gluteus augmentation with fat grafting. *Aesthetic Plast Surg* 2000;24(6):412-7
  34. Ichida M, Kamiishi H, Shioya N. Aesthetic surgery of the trunk and extremities in the Japanese. *Ann Plast Surg* 1980;5(1):31-9
  35. Lawrence N, Coleman WP 3rd. The biologic basis of ultrasonic liposuction. *Dermatol Surg* 1997;23(12):1197-200